ÜBER DEN DIAGNOSTISCHEN WERT

DER

ELEKTRISCHEN DURCHLEUCHTUNG

MENSCHLICHER KÖRPERHÖHLEN.

GEKRÖNTE PREISSCHRIFT DER MEDIZINISCHEN FAKULTÄT ZU ROSTOCK

VON

WILHELM SCHWARTZ

CAND. MED.

Sonder-Abdruck aus

Beiträge zur klinischen Chirurgie

Band XIV Heft 3.

TÜBINGEN 1895

H. LAUPP'SCHE BUCHHANDLUNG

ÜBER DEN DIAGNOSTISCHEN WERT

DER

ELEKTRISCHEN DURCHLEUCHTUNG

MENSCHLICHER KÖRPERHÖHLEN.

GEKRÖNTE PREISSCHRIFT DER MEDIZINISCHEN FAKULTÄT ZU ROSTOCK

VON

WILHELM SCHWARTZ

CAND. MED.

Sonder-Abdruck aus

Beiträge zur klinischen Chirurgie

Band XIV Heft 3.

TÜBINGEN 1895

H. LAUPP'SCHE BUCHHANDLUNG

Digitized by the Internet Archive
in 2026

https://archive.org/details/IA41553622_0014

Dass die Durchleuchtungsmethode als diagnostisches Hilfsmittel gegenwärtig in Misskredit steht, ist eine Thatsache.

Fragen wir uns, welches die Gründe sind, so finden wir deren mehrere. Einmal sind die bei den Durchleuchtungsversuchen angewendeten Apparate, für einige Körperhöhlen wenigstens, durchaus unvollkommen gewesen. Zu zweit ist die Zahl der diaphanoskopisch untersuchten Fälle, auf welche sich die diese Methode Anempfehlenden stützten, vielfach eine zu geringe gewesen, um daraus einen sicheren Schluss auf die Anwendbarkeit und den Nutzen der Methode machen zu können.

Vor allem aber hat man bisher die Durchleuchtungsverhältnisse normaler Gewebe nicht genügend festgestellt. Fast alle Forscher haben sich damit begnügt, einzelne, oft

1) Gekrönte Preisschrift der med. Fakultät zu Rostock, bearbeitet in der chirurgischen Klinik des Herrn Geh.-Rat Prof. Dr. Madelung.

recht wenige pathologische Fälle, in denen die Durchleuchtung mit oder ohne Nutzen ausgeführt wurde, zu veröffentlichen.

Die hohe medizinische Fakultät zu Rostock hatte die Durchleuchtungsmethode im Jahre 1894 zum Thema einer Preisarbeit gemacht. Die Aufgabe lautete folgendermassen:

„Es soll, im besonderen mit Hilfe klinischer Beobachtungen, der diagnostische Wert der Methode, menschliche Körperhöhlen elektrisch zu durchleuchten, studiert werden".

Ich habe versucht, dieselbe in der chirurgischen Klinik des Herrn Geh. Medicinalrat Prof. Dr. Madelung hierselbst zu bearbeiten.

Die Art und Weise, wie ich hierbei vorging, werde ich im Folgenden kurz auseinandersetzen.

Zuerst habe ich für unumgänglich notwendig gehalten, die Transparenz der einzelnen normalen Körpergewebe und die Transparenz solcher pathologischen Produkte, die überall vorkommen können, zu ergründen. Sodann suchte ich die Durchleuchtungsverhältnisse an den verschiedenen normalen Körperhöhlen zu untersuchen. Denn nur, wenn man diese kennt, lassen sich Abweichungen in der Durchleuchtungsfigur, die unter pathologischen Verhältnissen entstehen, erkennen.

Weiter habe ich mich so viel wie möglich, und soweit mir Material in der hiesigen Klinik zur Verfügung stand, befleissigt, die Durchleuchtung in pathologischen Fällen zu studieren, worauf in dem Thema der Preisaufgabe mit den Worten „insbesondere mit Hilfe klinischer Beobachtungen" besonders hingewiesen war.

Dass neben diesen Hauptaufgaben auch die gesamte Litteratur herangezogen und ferner die Form und Anwendung der Apparate bei einzelnen Körperhöhlen besonders besprochen werden musste, ist selbstverständlich.

Als Stromquelle benutzte ich bei meinen Versuchen fast ausschliesslich einen Akkumulator. Bei dem anfänglichen Arbeiten mit einer Chromsäure-Batterie stellte sich bald die Unzweckmässigkeit dieses Apparates heraus. Der Strom und damit die Lichtintensität lässt bei letzterer sehr schnell nach, was bei den Untersuchungen sehr stört, da man auf diese Weise gezwungen ist, möglichst schnell das Durchleuchtungsbild, das sich mit dem Nachlassen der Lichtintensität bald verändert, aufzunehmen. Zweitens nützt sich die Füllung sehr leicht ab; sie muss sehr oft erneuert werden. Beide Nachteile fallen bei dem Akkumulator fort. Der Strom ist hier selbst bei längstem Schliessen ein konstanter, und die Füllung hält sehr lange vor.

Alle Versuche wurden im Dunkelzimmer angestellt.

Für die Durchleuchtung normaler Gewebe und pathologischer Produkte kann man jeden elektrischen Durchleuchtungsapparat anwenden. Ich benutzte einen Apparat, der im wesentlichen aus einem Handgriff besteht, an dessen einem Ende sich die Glühlampe befindet. An dem anderen Ende wird die von der Stromquelle herkommende Leitungsschnur befestigt, die den Kontakt mit der Lampe durch zwei in dem Handgriff liegende Leitungsdrähte herstellt. Ein wesentlicher Bestandteil des Durchleuchtungsapparates ist ein über die Lampe gezogener Gummischlauch, welcher auf Seite 618 beschrieben wird. Nicht nur sämtliche Erleuchtungs- sondern auch sämtliche Durchleuchtungsversuche sind mit einem solchen Apparate angestellt worden, um die Lichtstrahlen abzublenden und eine Beleuchtung der entgegengesetzten Seite der ausgespannten Hautschicht etc. zu verhüten.

Durchleuchtung der menschlichen Haut.

Bei der Untersuchung der einzelnen Gewebe ist zunächst die Haut [1]) zu berücksichtigen, die bei der Durchleuchtung sämtlicher Körperhöhlen in Frage kommt.

Eine einfache, von allem anderen isolierte Hautschicht am Lebenden nach der früher üblichen Methode, bei der das Durchleuchtungsobjekt sich zwischen Beobachter und Lichtquelle befindet, zu durchleuchten, ist unmöglich. Ich benutzte deshalb die von eben amputierten Körperteilen abpräparierte Haut. Spannt man im Dunkelzimmer ein solches Hautstück aus und setzt auf die eine Seite desselben den oben beschriebenen elektrischen Durchleuchtungsapparat auf, so zeigt sich, dass der Haut bei dieser Art der Durchleuchtung hauptsächlich die Eigenschaft zukommt, das Licht in querer Richtung von der einen Oberfläche zur anderen zu leiten. Reflektiert wird von der Oberfläche der Haut sicher viel Licht, und auch von dem in die Haut eingedrungenen Licht wird etwas zurückgeworfen; sonst würde die Haut nicht bei gewöhnlicher Tagesbeleuchtung eine mehr oder weniger rote Farbe zeigen. Bei der oben beschriebenen Versuchsanordnung jedoch wird die Reflexion des Lichtes nicht sichtbar, weil die Strahlen wenig abgelenkt werden und deshalb innerhalb des aufgesetzten Gummiringes wieder austreten. Das Durchleuch-

1) Der Begriff „Haut“ ist in den folgenden Betrachtungen im engsten Sinne aufgefasst. Es wird nur Epidermis und Corium darunter verstanden, während das Unterhautzellgewebe oder die Fetthaut nicht mit inbegriffen ist.

tungsbild, d. h. der durchleuchtete Teil der Haut ist deshalb nur wenig grösser als die an der gegenüberliegenden Seite befindliche Lichtquelle.

Fast das gleiche Resultat ergiebt sich am Lebenden mittelst einer Methode, die von Dr. Fr. Lange, früherem Assistenten an der Rostocker chirurgischen Klinik zuerst angewandt und „Methode der Erleuchtung“ benannt wurde. Dieselbe besteht darin, dass die Lichtquelle auf das Objekt so aufgesetzt wird, dass das Licht nur in dasselbe allein und auch nur an der bestimmten Stelle, an welcher eben die Lichtquelle aufgesetzt wird, hineinfällt, während den Lichtstrahlen nach allen anderen Seiten hin der Weg verlegt wird. Dies kann man leicht so bewerkstelligen, dass man über das an der Lampe gelegene Ende des oben beschriebenen Durchleuchtungsapparates einen dickwandigen Gummischlauch zieht, der die Lampe nirgends berühren darf, um ein Verbrennen des Gummis zu verhüten, und etwa $^1/_2$ cm über das freie Ende der Lampe hervorragt. Der Gummischlauch hat vor jeder anderen Hülse den Vorzug, dass er sich leicht dem zu durchleuchtenden Objekt anschmiegt. Der Beobachter befindet sich an derselben Seite, an der das Licht einwirkt, und beobachtet nun den Lichtkreis, der um die aufgesetzte Lichtquelle herum entsteht [1]).

Wenn man mittelst dieser Methode die Haut an einer Stelle durchleuchtet, wo sie von subkutanem Fett möglichst frei auf Muskel aufliegt, der selbst, worauf wir später zurückkommen werden, das Licht absorbiert, so zeigt sich nur ein ganz schmaler der aufgesetzten Lichtquelle concentrischer Ring [2]), den ich der Einfachheit wegen ferner „Durchleuchtungskreis“ nennen will. Reflexion und Brechung kommen also auch bei dieser Durchleuchtungsart bei der Haut so gut wie nicht in Betracht.

Ganz dasselbe konstatiert man, wenn man eine von subkutanem Fett möglichst freie Hautfalte aufhebt, was z. B. an der Skrotalhaut, am Oberarm über dem Biceps sehr leicht ist und nach der alten Methode durchleuchtet. Man hat dann allersdings nicht eine einzige Hautschicht isoliert, sondern zwei über einander gelegene.

Die Haut kommt bei der Durchleuchtung also wesentlich als lichtdurchlässiges, lichtleitendes Medium in Betracht.

Gerunzelte Haut ist der Natur der Sache gemäss viel weniger

1) Die Methode ist genauer beschrieben in der Arbeit von Fr. Lange: „Die Untersuchung der Transparenz von Geschwülsten und Exsudaten mittelst der Erleuchtungsmethode“. Diese Beiträge 1895. Bd. XIII. H. 1.

2) Vergl. Lange a. a. O. Abbild. IV.

lichtleitend, da die vielen Falten durch ihre Lichtbrechung der Fortleitung der Strahlen hinderlich sein müssen. Dies kann man sehr hübsch mittelst der Lange'schen Erleuchtungsmethode demonstrieren. Setzt man die Lichtquelle auf die normalerweise gerunzelte Skrotalhaut, so ist der Durchleuchtungskreis ein äusserst schmaler. Zieht man nun die Skrotalhaut möglichst glatt und durchleuchtet wieder, so ist derselbe bei weitem breiter geworden. Dasselbe zeigt sich übrigens auch an allen anderen als glatt bezeichneten Hautstellen. Je mehr man die Haut anspannt, desto breiter wird der Durchleuchtungskreis.

Durchleuchtung des Fettgewebes.

Dem Fett kommt die Eigenschaft zu, das Licht zu brechen und zu reflektieren.

Präpariert man sich von einem eben amputierten Gliede die subkutane Fettschicht ab und durchleuchtet sie in der oben beschriebenen Weise, so zeigt sich Folgendes: Einmal lässt auch das Fett ebenso wie die Haut Lichtstrahlen in querer Richtung durchtreten. Im Gegensatz zur Haut lenkt es aber einen grossen Teil derselben von ihrer ursprünglichen Richtung durch Brechung ab und zwingt sie, in einer mehr oder weniger zur Oberfläche parallelen Richtung zu verlaufen. Eine dritte Partie der Strahlen endlich erfährt im Fett eine Reflexion und tritt auf derjenigen Oberfläche der Fettschicht, an der sich die Lichtquelle befindet, wieder heraus. Deshalb entsteht ein Durchleuchtungskreis, dessen Durchmesser den bei der Hautdurchleuchtung entstandenen (bei gleicher Lichtstärke) um das 5—15fache übertrifft, je nach der Dicke der Fettschicht.

Beim lebenden Menschen müssen wir auf die Durchleuchtung von Fett allein verzichten, da dasselbe ja überall von Haut bedeckt wird. Doch nachdem wir die Verhältnisse des Lichtes zur Haut studiert und gesehen haben, dass dieselbe fast nur lichtleitend ist, können wir Haut plus Fett zusammen durchleuchten, ohne in unseren Schlüssen für die Durchleuchtung des Fettes fehlzugehen. Heben wir an irgend einer Stelle Haut und subkutanes Fett zu einer Falte auf und durchleuchten, so sehen wir dasselbe, was wir bei der Durchleuchtung des isolierten Fettes gesehen haben. Das Licht wird ausserordentlich weit fortgeleitet; durch die dickste Falte geht dasselbe leicht durch.

Dasselbe können wir feststelllen mit der Lange'schen Erleuchtungsmethode (S. Lange, Abbild. 5), und hierbei ist in vorzüg-

licher Weise ferner zu erkennen, dass das Licht um so weiter fortgeleitet wird, je dicker die Fettschicht ist, mit anderen Worten, dass die Grösse des Durchleuchtungskreises mit der Dicke der Fettschicht zunimmt. Dies geht auch aus folgender Tabelle, wo eine Lichtintensität von 1 1/2 Normalkerzen angewandt wurde, hervor. Die Centimeter in der Tabelle bezeichnen die Grösse der Durchmesser der Durchleuchtungskreise. Der Durchmesser des aufgesetzten Gummiringes betrug 1 1/2 cm.

	I. 20jähr. sehr magerer Mann	II. 15jähr. gut genährter Knabe	III. 59jähr. ausserordentlich magerer Mann	IV. 65jähr. übermässig fetter Mann	V. 6jähr. gut genährtes Mädchen
1. Stirn	4 cm	6 cm	3 1/2 cm	6 cm	4 1/2 cm
2. Wange	5 „	5 1/2 „	4 1/2 „	7 „	6 1/2 „
3. Kinn	—	3 1/2 „	3 „	—	4 „
4. Hals	3 „	3 1/2 „	3 „	4 1/2 „	4 „
5. Oberarm	4 „	4 1/2 „	3 „	9 „	7 „
6. Ellenbeuge	3 „	4 „	2 1/2 „	6 „	4 „
7. Olecranon	3 „	4 „	4 1/2 „	4 „	5 1/2 „
8. Unterarm	3 „	3 1/2 „	3 „	6 „	4 „
9. Hand, Dors.	2 1/2 „	3 „	4 „	5 „	4 „
10. Hand, Vol.	3 „	3 1/2 „	3 „	4 „	4 „
11. Nacken	3 1/2 „	4 1/2 „	3 1/2 „	8 „	4 1/2 „
12. Rücken	3 3/4 „	3 3/4 „	3 1/2 „	7 „	4 „
13. Brust	2 3/4 „	4 „	3 1/4 „	7 „	4 1/4 „
14. Bauch	3 „	4 1/4 „	3 1/2 „	8 „	5 „
15. Hinterbacke	5 „	5 1/2 „	2 1/2 „	8 „	9 „
16. Obersch. V.O.	3 1/2 „	3 1/2 „	3 „	8 „	5 „
17. Obersch. V.M.	4 „	4 „	2 1/2 „	8 „	4 1/2 „
18. Obersch. H.O.	4 1/2 „	5 1/2 „	3 „	8 „	4 „
19. Obersch. H M.	5 „	6 „	2 1/2 „	6 „	5 1/2 „
20. Obersch. H.O.	4 „	5 „	3 „	6 „	4 1/2 „
21. Obersch. H.U.	3 1/2 „	4 „	3 1/2 „	6 „	4 1/2 „
22. Patella	3 „	4 1/2 „	2 1/2 „	6 „	4 „
23. Kniekehle	3 1/2 „	4 „	2 1/2 „	7 „	4 1/2 „
24. Untersch. V.	3 „	4 „	3 1/2 „	4 1/2 „	4 1/2 „
25. Untersch. H.	4 „	3 1/2 „	3 „	6 „	4 „
26. Fussrücken	3 „	3 1/2 „	5 „	4 „	4 „
27. Fusssohle	3 1/2 „	4 „	3 1/4 „	5 „	3 3/4 „

Ausserdem zeigte sich bei meinen Versuchen, wie auch aus dem einen Fall in der Tabelle hervorgeht, dass die Durchmesser der Durchleuchtungskreise von Haut und Fett, welch letzteres bei dieser Art der Durchleuchtung ja wesentlich in Betracht kommt, beim Kinde nicht nur relativ grössere, (was sich ja aus dem relativ grossen Fettpolster der Kinder erklärt), sondern auch absolut grössere sind, als beim Erwachsenen. Auf Nr. 1, 7, 9, 22, 26 kommen wir später noch zurück.

Durchleuchtung des Muskels.

Muskeln am Lebenden isoliert so zu durchleuchten, dass man annähernd richtige Resultate aus den Versuchen schliessen kann, ist kaum möglich. Denn erstens sind dieselben überall von Haut und Fett bedeckt; zweitens kann das Licht durch seitliche Brechung von der Lichtquelle aus durch die gut lichtleitenden Gewebe, wie Fett und Bindegewebe, so um den Muskel gewissermassen herumgehen, dass es den Anschein hat, als ob das Licht, das man an der der Lichtquelle entgegengesetzten Seite des Muskels wahrnimmt, durch diesen selbst gegangen wäre, während es in Wirklichkeit auf einem Umwege, der eben durch die obengenannten günstigeren Leitungsbahnen gegeben ist, dorthin gelangte.

Um die Durchleuchtungsverhältnisse des Muskels allein kennen zu lernen, bleibt daher nichts anderes übrig, als Versuche an frisch vom Operationstisch her gewonnenen Muskeln zu machen. Dabei ergiebt sich, dass derselbe in sehr hohem Grade Licht absorbiert. Bei einer Lichtstärke von 1 1/2 Normalkerzen, die ja auch bei Haut und Fett angewendet wurde, wird Muskel in einer Dicke von 1 1/2 cm eben noch durchleuchtet. Bei der grössten Lichtstärke, die ich anwenden konnte, und die 7 Normalkerzen beträgt, war die Durchleuchtung derselben in einer Dicke von 4 cm möglich. Bei der L a n g e'schen Methode betrug der Durchmesser des Durchleuchtungskreises im ersteren Fall 2 1/2 cm, im letzteren 5 cm.

Wenn nun auch die Durchleuchtung von Muskel am Lebenden zu keinem irgendwie sicheren Resultate führt, so muss sie doch herangezogen werden, einmal, um zu sehen, wie gross die Abweichungen von den eben angeführten Resultaten sind, zweitens, um sich überhaupt ein Bild von der Muskeldurchleuchtung am Lebenden machen zu können. Die Versuche mussten natürlich nach der alten Durchleuchtungsmethode gemacht werden, d. h. der Beobachter musste sich auf der dem Licht entgegengesetzten Seite befinden. Die Lichtstärke, die angewandt wurde, betrug auch hier der Vergleichung wegen 1 1/2 Normalkerzen. Es wurden natürlich solche Muskeln ausgesucht, die durch ihre Lage und nicht allzugrosse Dicke geeignet waren. Ferner musste darauf gesehen werden, dass die subkutane Fettschicht über ihnen eine möglichst dünne war. Die Haut wurde immer etwas gespannt, worauf besonders aufmerksam gemacht werden muss, da sonst der Muskel bei weitem nicht in der Dicke zu durchleuchten ist, wie die gleich anzuführenden Resultate zeigen. Am geeignetsten für die Durchleuchtung erwiesen sich der

Biceps, Pectoralis major, Latissimus dorsi und die Radialmuskeln nahe ihrem Ursprung. Die grössten Werte schwankten zwischen 1,5 und 1,8 cm. Im Durchschnitt konnten diese Muskeln in einer Dicke von 1,6 cm eben noch durchleuchtet werden. Die Centimeter beziehen sich dabei auf den Muskel allein. Es wurden nämlich nach Messung der Dicke des durchleuchteten Muskels plus Haut und Unterhautfettgewebe letztere beiden in einer Falte aufgehoben, deren Dicke gemessen und dieses Mass von dem zuerst erhaltenen abgezogen.

Durchleuchtung von Haut, Fett und Muskel.

Nach der Betrachtung der Durchleuchtungsverhältnisse der Haut, dann des Fettes, zuletzt des Muskels, dieser drei wichtigsten überall vorkommenden Gewebe, möchte ich noch einen ganz interessanten Versuch anführen, der die Beziehungen dieser drei Gewebe kombiniert zum Lichte in ausserordentlich schöner Weise klarlegt, wenn ich dabei auch teilweise schon oben Gesagtes wieder mitanführen muss.

Präpariert man sich eine Haut-, eine Unterhautfettgewebs- und eine Muskelplatte, jede isoliert, von einem möglichst frischen Körperteil frei und durchleuchtet nach der alten Methode zunächst jede Platte für sich, so erscheinen die Durchleuchtungskreise bei Haut sowohl wie beim Muskel auf der der Lichtquelle gegenüberliegenden Seite kaum grösser als die Lichtquelle selbst. Beim Fett aber zeigt sich ein Lichtbild, das die Lichtquelle an Grösse um ein Vielfaches übertrifft. Durchleuchtet man Haut und Fett zusammen, so sind die Verhältnisse dieselben wie beim Fett allein. Kombiniert man Haut und Muskel, so zeigt sich ebenfalls nichts anderes, als wenn man jeden dieser Teile isoliert durchleuchten würde. Nimmt man Muskel in möglichst dünner Schicht und Fett und setzt die Lichtquelle am Muskel an, so ist das auf dem Fett entstehende Lichtbild bei weitem kleiner als das, welches bei der Durchleuchtung des Fettes allein entsteht. Es wird um so kleiner, je dicker die Muskelschicht wird.

Durch diesen Versuch wird uns noch klarer, dass im wesentlichen die Haut als lichtleitend, das Fett als lichtbrechend und lichtreflektierend, der Muskel als absorbierend bei der Durchleuchtung in Betracht kommen.

Dasselbe ergiebt sich nach der Lange'schen Methode. Setzt man die Lichtquelle auf Haut oder auf Muskel oder auf Haut plus Muskel, so ist der Durchleuchtungskreis ein sehr schmaler. Der Muskel verhält sich in diesem Falle bei seiner Kombination mit Haut gerade so, wie wenn man statt seiner ein dunkles Stück Tuch nimmt. Beim

Fett oder bei der Kombination von Haut und Fett ist der Durchleuchtungskreis ein sehr grosser, gleichgültig, ob sich unter dem Fett noch Muskel befindet oder nicht. Legt man Haut auf ein Spiegelglas, so ist das Lichtbild grösser, als wenn man die Lichtquelle auf Haut allein setzen würde, was sich aus der Reflexion des Lichts durch das Spiegelglas erklärt. Spiegelglas und Fett verhalten sich also dem Licht gegenüber qualitativ ähnlich.

Durchleuchtung des Bindegewebes.

Das Bindegewebe scheint für die Lichtleitung ausserordentlich geeignet zu sein. Sehr schöne und beweisende Bilder erhält man, wenn man nach der Lange'schen Erleuchtungsmethode bei der Durchleuchtung von Sehnen verfährt. Setzt man die Lichtquelle auf Körperstellen auf, wo Sehnen möglichst oberflächlich liegen, wie z. B. die Achillessehne, die Beugesehnen des Unterarms, die Sehnen am Hand- und Fussrücken, so zeigt sich zunächst der Durchleuchtungskreis von Haut und Unterhautfettgewebe. Aus diesem hervor ziehen sich dem Verlaufe der Sehnen entsprechend hell erleuchtete Streifen (Taf. XI. Fig. 1) auf mehrere Centimeter hin. Am besten sieht man dies natürlich bei mageren Leuten. So waren z. B. die Beugesehnen des Unterarms und die Achillessehne oft eine Strecke von 10 cm hell erleuchtet, während der Durchmesser des Durchleuchtungskreises von Haut und Fett an den betreffenden Stellen nur 3 cm betrug. So erklärt sich auch, wie in der obigen Tabelle die Durchmesser der Durchleuchtungskreise am Hand- und Fussrücken, an der Stirn, am Olekranon und an der Patella (Nr. 1, 7, 9, 22, 26) bei mageren Personen verhältnismässig gross und teilweise grösser sind als bei fetten.

Durchleuchtung des Knochens.

Bei der Untersuchung der Durchleuchtungsverhältnisse des lebenden Knochens stossen wir auf dieselben Schwierigkeiten, die sich uns bei der Diaphanoskopie der Muskeln hindernd in den Weg stellten. Wir müssen am Lebenden Stellen suchen, wo Knochen möglichst wenig Bedeckung von Weichteilen haben; dann müssen wir auch hier die Haut anspannen, da sie dann ja, wie wir gesehen haben, leichter das Licht durchlässt. Die für die Durchleuchtung geeignetsten Knochen dürften wohl sein der Unterkiefer, sowie Radius und Ulna im unteren Drittel. Ferner kann man die Lichtquelle in den Sulcus intermuscularis medialis des Oberarms eindrücken und am Sulcus intermuscularis lateralis, nach möglichstem Auseinanderdrängen der Beuge- und

Streckmuskeln und nach Spannen der Haut, beobachten, so den Humerus durchleuchtend. Bei diesen Versuchen stellte sich heraus, dass der Knochen in einer Durchschnittsdicke von 1,5 cm (wieder bei einer Lichtstärke von 1 1/2 Normalkerzen), eben noch durchleuchtet werden kann. Es muss hervorgehoben werden, dass dieses Resultat keineswegs ein genaues genannt werden kann und nur für die Durchleuchtung des nach Möglichkeit isolierten Knochens gilt.

Die Durchleuchtung des von sämtlichen Weichteilen entblössten toten Knochens, der möglichst frisch zur Untersuchung verwandt wurde, führte zu folgenden Resultaten: Während die kompakte Knochenmasse für die Lichtleitung verhältnismässig günstig ist, ist die spongiöse im Gegenteil stark lichtabsorbierend. Dies erklärt sich leicht, wenn man bedenkt, wie das Licht bei dem schwammigen Knochen durch die fortwährende Abwechselung von Knochen, Fett und Blut eine enorm starke Brechung erfährt, während die feste Knochensubstanz ein qualitativ gleichmässiges Medium darstellt.

Durchleuchtet man nach der alten Methode, so sind die kompakten Knochen nirgends so dick, dass sie bei einer Lichtstärke von 1 1/2 Normalkerzen nicht transparent wären. Röhrenknochen und „kurze“ Knochen konnten bei derselben Lichtstärke in einer Dicke von 1 1/2 cm, bei der grösstmöglichen Lichtstärke in einer Dicke von 2,2 cm noch durchleuchtet werden.

Bei der Lange'schen Erleuchtungsmethode betrug bei festen Knochen der Durchleuchtungsdurchmesser im ersteren Falle 3 cm, im letzteren 5 cm, wobei der Durchmesser des aufgesetzten Gummiringes 1 1/2 cm betrug. Bei spongiösem Knochen ist um den Gummiring herum nur ein minimaler Lichtkreis wahrzunehmen.

Durchleuchtung der Drüsen.

Von den Drüsen kommt für die Durchleuchtung am Lebenden nur der Hoden in Betracht, da alle anderen so versteckt liegen, dass sie isoliert nicht durchleuchtet werden können. Will man einen Hoden durchleuchten, so muss man ihn möglichst isoliert fassen, d. h. man muss denselben fest gegen die Scrotalhaut drängen, so dass dieselbe ihm glatt anliegt. Andernfalls wird das Licht durch die Scrotalhaut weit fortgeleitet, und man bekommt Täuschungen. Verfährt man auf diese Weise, dann ergiebt sich, dass die Hoden der Erwachsenen auch bei der stärksten Lichtquelle, die ich anwenden konnte, nicht durchleuchtbar sind, wohl aber die juvenilen, bis zum 14. oder höchstens 18. Lebensjahre. Mehrere atrophische Hoden Erwachsener, die ich

zu untersuchen Gelegenheit hatte, und von denen zwei nur sperlingseigross waren, waren undurchleuchtbar.

Um die übrigen Drüsen zu untersuchen, muss man zum Versuch an der Leiche und am Tier greifen. Auch sie sind schlecht durchleuchtbar. Bei geringer Lichtstärke lässt sich kaum irgend eine Drüse selbst in dünnster Schicht durchleuchten. Bei einer Lichtstärke von 9 Normalkerzen konnten Leber in einer Dicke von 0,75 cm, Milz in einer Dicke von 1,1 cm, Niere in einer Dicke von 1,0 cm, die Submaxillardrüse in einer Dicke von 0,8 cm eben noch durchleuchtet werden.

Dass die Drüsen für die Diaphanoskopie überhaupt so ungeeignet sind, dürfte grossenteils auf den starken Blutgehalt derselben zurückzuführen sein. Doch kann nicht der Blutgehalt allein die Ursache sein. Denn der Hoden ist, trotzdem er nicht besonders blutreich ist, ebenfalls absolut dunkel. Vielleicht ist auch der Wechsel zwischen Drüsenepithelien und Bindegewebe, wodurch die Lichtstrahlen zahlreiche Brechungen erfahren, von Einfluss.

Durchleuchtung der Blutgefässe.

Blutgefässe sind fast undurchleuchtbar. Dies kann man besonders gut an der Scrotalhaut bei Hydrocelen beobachten. Spannt man dieselbe und durchleuchtet nach der Lange'schen Methode, so heben sich die kleinsten Gefässe deutlich als dunkle Linien von dem rosig durchleuchteten Felde ab. Sehr gut sieht man dies auch an den Venae hypogastricae inferiores. —

Bei der Untersuchung der Transparenz von pathologischen Produkten, die uns überall begegnen können, und deren Beziehung zum Licht wir deshalb auch bei der Durchleuchtung der Körperhöhlen kennen müssen, habe ich natürlich nur auf die häufiger vorkommenden und praktisch wichtigeren Veränderungen Rücksicht nehmen können. In Folgendem werde ich die Durchleuchtungsverhältnisse der pigmentierten Haut, der ödematösen Haut, des Eiters und der Geschwülste besprechen.

Durchleuchtung der pigmentierten Haut.

Die pigmentierte Haut bietet der Natur der Sache gemäss ausserordentlich ungünstige Bedingungen für die Durchleuchtung. Das Pigment absorbiert das Licht so vollkommen, dass man bei Anwendung der Lange'schen Erleuchtungsmethode nur einen äusserst schmalen 1—2 mm breiten Lichtkreis um die aufgesetzte Lichtquelle herum wahrnimmt. Man kann dies leicht bei Naevi und bei den Pigment-

narben, die sich an Unterschenkeln nach Geschwüren oft in beträchtlicher Grösse vorfinden, nachweisen. Die Durchleuchtung der Haut ist übrigens schon von Liebreich angewandt worden, um Lupusknötchen, die bei der gewöhnlichen Beleuchtung noch nicht zu erkennen sind, aufzufinden.

Durchleuchtung der ödematösen Haut.

Das in Verbindung mit pathologischen Prozessen so häufig sich findende Anasarca, das deshalb auch bei der Durchleuchtung pathologisch veränderter Körperhöhlen sehr leicht eine Rolle spielen kann, bietet für Leitung, Brechung und Reflexion des Lichts ausserordentlich günstige Bedingungen. So war z. B. bei einem jungen Menschen, dessen linker Arm wegen Ellenbogengelenkstuberkulose nach Bier in venöse Stauung versetzt war, bei Anwendung der Lange'schen Erleuchtungsmethode der Durchmesser des Durchleuchtungskreises im Bereich der Stauung 13 cm, während derselbe an der entsprechenden Stelle des normalen Arms nur 5 cm betrug. In einem anderen Falle war derselbe am gesunden Gliede 3 cm, am kranken ödematösen 14 cm gross. Die Lichtfarbe ist bei der Durchleuchtung der ödematösen Haut eine etwas andere als bei der normalen. Etwas Uebung und häufigeres Untersuchen lehrt bald, die eine von der anderen zu unterscheiden. Bei der Durchleuchtung der ödematösen Haut ist die Grenze, d. h. die Peripherie des Durchleuchtungskreises eine bei weitem schärfere, die Lichtintensität ist in dem ganzen Durchleuchtungskreis eine viel gleichmässigere als bei der Durchleuchtung normaler Haut, wo die Lichtstärke von der Lichtquelle bis zur Peripherie viel allmählicher abnimmt und viel weniger scharf in das Dunkel übergeht.

Durchleuchtung des Eiters.

Der Eiter ist sehr schlecht zu durchleuchten. Schon in ganz geringer Dicke absorbiert er die Lichtstrahlen vollständig. Wenn man zwischen zwei sich nahe aneinander befindende Glaswände Eiter bringt, die Lichtquelle auf die eine Glasplatte setzt, an der anderen beobachtet, kann man dies deutlich sehen. Wie es sich mit den Durchleuchtungsverhältnissen von eitrig infiltrierten Geweben und Eiteransammlungen verhält, darauf werde ich bei der Durchleuchtung der einzelnen Körperhöhlen zurückkommen. Hier soll nur erwähnt werden, dass, wie ich vielfach gesehen, bei tiefer gelegenen Phlegmonen und Abscessen bei Anwendung der Lange'schen Erleuchtungsmethode der Durchleuchtungskreis nicht, wie man ohne weitere Ueberlegung annehmen sollte,

ein kleiner ist. Hier spielt das meist zu gleicher Zeit mehr oder weniger oberflächlich vorhandene Anasarca mit und bewirkt, dass der Durchleuchtungskreis sogar ein bedeutend grösserer sein kann als an der entsprechenden Stelle der anderen Körperhälfte.

Durchleuchtung der Geschwülste.

Die Durchleuchtung von Geschwülsten ist bereits mehrfach Gegenstand der Untersuchung gewesen. Lücke veröffentlichte einen Fall, wo eine Hodengeschwulst transparent gewesen und deshalb als Hydrocele aufgefasst war. Bei der Operation ergab sich, dass ein Sarkom vorlag. Windmüller stellte fest, dass nicht nur Cysten mit serösem Inhalt durchscheinen, sondern auch Fibrome, Lipome, Myxome, Chondrome, Sarkome, während die epithelialen Geschwülste undurchleuchtbar sind. Vor kurzem ist von Fr. Lange in Strassburg eine Arbeit über Durchleuchtung von Geschwülsten erschienen. Lange durchleuchtete, was bei den früheren Forschern nicht der Fall war, mit der elektrischen Glühlampe. Ich habe in der chirurgischen Klinik hierselbst einen sehr grossen Teil der von Lange untersuchten Geschwülste selbst auch durchleuchtet, glaube aber auf meine Untersuchungen nicht weiter eingehen zu brauchen, da sie sich mit den Lange'schen Untersuchungen vollkommen decken. Ich teile in Folgendem kurz die bei der Durchleuchtung der Geschwülste von Lange gewonnenen Resultate mit; zum genaueren Studium muss ich auf die Arbeit desselben hinweisen.

Von den soliden Geschwülsten sind gut zu durchleuchten Lipome, Fibrome, Myxome. Carcinome absorbieren das Licht stark, sind meist schon in einer 1 cm dicken Schicht für das Licht in einer Stärke von 1 Normalkerze undurchdringlich. Lange schlägt den praktischen Wert der Durchleuchtung für die Diagnostik fester Geschwülste nicht hoch an, ausser bei der Differentialdiagnose zwischen Lipom und Atherom, ferner zwischen Fibrom und Myom. Gegenüber Windmüller nimmt er an, dass die Durchleuchtung zu einer Differentialdiagnose zwischen Bindegewebs- und Epithelgeschwülsten nicht zu verwerten ist, weil z. B. in Carcinomen die Epithelien ganz zurücktreten können gegenüber anderen das Licht gut leitenden Geweben, gegenüber dem Bindegewebe beim Scirrhus, gegenüber der Gallerte beim Gallertkrebs.

Bedeutend wichtiger ist nach Lange die Durchleuchtung bei cystischen Geschwülsten. Nicht transparent sind die meisten multilokulären Geschwülste, die sich aus zahlreichen kleinen Cysten auf-

bauen, und bei denen die Höhlenbildung zurücktritt gegenüber der festen Grundlage des Gewebes, so manche Kröpfe und multilokuläre Ovarialcystome, vermutlich auch die Cystosarkome und Retentionscysten in den Adenofibromen der Mamma. Während die eben erwähnten Cysten wegen der festen Grundlage des Gewebes undurchleuchtbar sind, ist bei anderen der Inhalt daran schuld, so bei Dermoidcysten, den meisten solitären Kropfcysten mit braunem leimartigen Inhalt und vielen Ovarialcysten. Zu den transparenten Cysten gehören Echinokokkencysten, Kiemengangcysten, die Ranula und viele Retentionscysten.

Durchleuchtung der Stirnhöhle.

Bei der Schwierigkeit der Diagnose der Stirnhöhlenerkrankungen, die einesteils auf der Unzugänglichkeit, andernteils auf der Verschiedenheit von Grösse und Form dieser Höhle beruht, ist die Durchleuchtung derselben als diagnostisches Hilfsmittel von grösstem Wert.

Vohsen hat als erster darauf aufmerksam gemacht, dass dieselbe möglich ist, und eine Methode der Stirnhöhlendurchleuchtung veröffentlicht. Seine Methode besteht darin, dass man über die Lampe eines elektrischen Apparates einen starkwandigen Schlauch von 4 cm Länge zieht, dessen freies Ende sich einige Millimeter über der Glühlampe befindet. Das freie Ende wird fest in dem oberen inneren Winkel der Orbita an die Basis der Stirnhöhle angedrückt. Pathologische Fälle hat Vohsen nicht untersucht.

Eine zweite Arbeit über die Durchleuchtung der Stirnhöhle lieferte Ziem, der, ohne selbst Versuche angestellt zu haben, von dem praktischen Wert der Methode aus rein theoretischen Gründen nicht viel wissen will. Er nimmt an, dass Eiterungen geringen Grades, Anfangsstadien von Empyemen, dem Lichte nicht derartige Schwierigkeiten bereiten können, dass die Gegend der Stirnhöhle bei der Durchleuchtung dunkel bleibt. Aus dem Dunkelbleiben der Stirnhöhlengegend wäre ferner auch nicht ohne weiteres auf Empyem zu schliessen, da ja auch die Stirnhöhle überhaupt fehlen könnte. Hieran hatte übrigens schon Vohsen erinnert. Ziem empfiehlt die Durchleuchtung, wenn Verdacht auf Stirnhöhlenempyem vorliegt, und die Eiterung so gering ist, dass eine Durchleuchtung der Stirnhöhle stattfindet, um bei einer Probeeröffnung der Stirnhöhle dieselbe sicher zu treffen. Auf diese Weise wäre der vor dem Bekanntwerden der Vohsen'schen Stirnhöhlendurchleuchtung zweifellos gefährliche Eingriff ausserordentlich erleichtert.

Nach Caldwell verdunkelt Eiterung in der Stirnhöhle den sonst bei der Durchleuchtung im Bereich der Stirnhöhle ihrer Ausdehnung entsprechend auftretenden Fleck.

Ich habe zunächst die Durchleuchtungsverhältnisse normaler Stirnhöhlen untersucht. Für die Durchleuchtung derselben kann man jeden elektrischen Lichtapparat benutzen, wenn man über die Lampe, wie Vohsen empfiehlt, einen starkwandigen Schlauch zieht oder irgend eine andere Röhre mit kleiner Oeffnung für die ausfallenden Lichtstrahlen. Das Licht darf natürlich nur aus dieser Oeffnung austreten. Ebenso wie Vohsen drückte ich das Ende des Schlauches oder der Röhre bei der Untersuchung möglichst tief in den oberen inneren Winkel der Orbita gegen die Basis der Stirnhöhle, so dass das Licht, von der Basis der Stirnhöhle ausgehend, durch diese hindurchdringt und auf der Stirn wahrgenommen wird. Die Lange'sche Methode ist bei der Stirnhöhle nicht gut anwendbar, weil die Ausdehnung des Durchleuchtungskreises der normalen Haut die Durchschnitte der meisten Stirnhöhlen an Grösse übertrifft. Nur bei grösseren Stirnhöhlen sieht man bei Anwendung dieser Erleuchtungsmethode die meist dreieckige Gestalt der vorderen Stirnhöhlenwand deutlich abgegrenzt hervortreten, während sie gewöhnlich in dem Durchleuchtungskreis der Haut aufgeht. Aus diesem Grunde darf man auch die Austrittsöffnung des Lichts nicht gross wählen, weil dann dasselbe besonders durch Vermittlung des Unterhautzellgewebes über den Arcus superciliaris hinüber in die Stirngegend fortgeleitet wird, und so leicht Täuschungen entstehen können.

Ich habe an ca. 100 Personen normale Stirnhöhlen durchleuchtet und mich hierbei von der ungeheueren Variabilität der Grösse derselben auch an Lebenden überzeugen können. Die obere Grenze des Durchleuchtungsbildes lag zwischen 1½ und 4 cm oberhalb des Arcus superciliaris; die äussere Grenze unterliegt grossen Schwankungen; in der Mittellinie gehen die Durchleuchtungsbilder beider Stirnhöhlen ineinander über. Ein Durchschnittsbild von der Durchleuchtung einer Stirnhöhle giebt Fig. 2 Taf. XI. Nur selten sind beide Stirnhöhlen bei derselben Person gleich gross. Dass die Durchleuchtungsmethode zuverlässig, davon giebt unter anderem, wie auch Vohsen schon sagt, das Ausbleiben des Durchleuchtungsbildes bei Kindern den besten Beweis. Dass die Grösse des Durchleuchtungsbildes die wirkliche Grösse der Stirnhöhle etwas übertrifft, das wird klar, wenn man sich die Durchleuchtungsverhältnisse von Haut und Unterhautfettgewebe ins Gedächtnis ruft. Das Licht, das aus der vorderen Wand

der Stirnhöhle wieder austritt, tritt in das Unterhautzellgewebe und wird dort stark gebrochen, natürlich nach allen Seiten, so dass das Durchleuchtungsbild auf der Haut grösser sein muss als die Zone, innerhalb welcher das Licht aus dem Knochen austritt (s. Fig. 3). Von erheblich praktischer Bedeutung wird aber diese Vergrösserung des Durchleuchtungsbildes nicht sein.

Fig. 3.

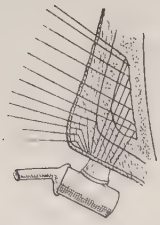

Stirnhöhlenerkrankungen vermittelst der Durchleuchtung zu untersuchen, fand ich in der hiesigen Klinik keine Gelegenheit. Doch kann ich für die praktische Verwertbarkeit der Methode einen Fall anführen, den ich Dr. Fr. Lange verdanke, welcher denselben in der chirurgischen Klinik zu Strassburg beobachtet und in derselben Weise, wie ich es hier zu thun pflegte, durchleuchtet hat.

Jung, Caroline, 53 Jahre alt. Aufnahme in der Strassburger Klinik am 16. X. 94. Weihnachten 93 stiess Pat. mit dem medialen Teil des rechten oberen Orbitalrandes gegen einen hölzernen Pfosten. Es traten Kopfschmerzen und leichte Schwellung in dieser Gegend auf. Die Schwellung breitete sich in den nächsten 8 Tagen über die rechte Stirnhälfte aus, schwand dann aber unter ärztlicher Behandlung. Ende Juni 94 trat unter Kopfschmerzen von neuem eine Schwellung auf, welche sich diesmal auf den inneren oberen Winkel der rechten Orbita beschränkte und allmählich ihre jetzige (16. X. 94) Grösse erreichte.

Status praesens (16. X. 94): Grosse, kräftige Frau. Am inneren Rande der rechten Augenbraue, den Nasenaugenwinkel völlig ausfüllend, findet sich ein taubeneigrosser Tumor von prall elastischer Beschaffenheit. Er ist von normaler Haut bedeckt. Nach aussen reicht er bis zur Mitte der Augenbraue. Nach oben geht er allmählich in die Stirn über. Die unmittelbar über ihm gelegene Partie der Stirn, welche der Gegend der rechten Stirnhälfte entspricht, ist etwas vorgewölbt. Der rechte Bulbus ist stark nach unten und aussen verdrängt. Das Sehvermögen ist normal. Kein Fieber. Die Differentialdiagnose schwankte zwischen einem Tumor (Cyste, Atherom, Abscess oder dergl.) o h n e Beteiligung der Stirnhöhle und zwischen einem Tumor (Cyste, Schleimretention, Eiterverhaltung) i n n e r h a l b der Stirnhöhle und Durchbruch nach aussen.

Die Durchleuchtung ergab absolute Dunkelheit der rechten Stirnhöhle u n d des Tumors, während die linke Stirnhöhle gut zu durchleuchten war und ein Durchleuchtungsbild von gut Wallnussgrösse ergab. Dadurch war für zwei entschieden. Cyste und Schleimretention waren ausgeschlossen, da bei diesen die Durchleuchtung nicht negativ ausgefallen wäre. Somit war die Diagnose Empyem am wahrscheinlichsten.

Die Operation am 26. X. 94 bestätigte diese Diagnose. Grünlich-

bräunlicher Eiter fand sich in dem fluktuierenden Tumor. Der Eiter stammte aus der stark erweiterten rechten Stirnhöhle. An der vorderen Wand fand sich die Perforation.

In diesem Falle führte die Durchleuchtung zu einer sicheren Diagnose. Ob, wie Ziem meint, Empyeme im Anfangsstadium das Licht durchlassen, darüber vermag ich kein Urteil zu fällen. Wahrscheinlich erscheint es mir, dass auch Empyeme geringen Grades ein negatives Durchleuchtungsresultat geben müssen, da der Eiter in so hohem Grade das Licht absorbiert. Jedenfalls wird man einen deutlichen Unterschied in der Durchleuchtungsfarbe wahrnehmen müssen, auch bei Empyemen im Anfangsstadium.

Dass man übrigens zuweilen durch die infolge des Fehlens einer Stirnhöhle, was ja übrigens nur höchst selten vorkommt, — bei den von mir durchleuchteten Stirngegenden von ca. 100 normalen Erwachsenen war dies niemals der Fall — erzeugte Undurchleuchtbarkeit der Stirnhöhlengegend zu einer falschen Diagnose verleitet werden kann, zeigt folgender Fall, den ich hier in der Rostocker chirurgischen Klinik untersucht habe.

Ahrens, Marie, 21 Jahre alt. Aufnahme in der Rostocker Klinik am 15. VIII. 94. Im Mai 94 flog der Patientin beim Sticken eine abgebrochene Nadelspitze in das rechte Auge. Sie glaubte, die Spitze durch Auswaschen des Auges sofort entfernt zu haben. Da sich das Auge entzündete, ging sie am nächsten Tage zum Arzt, der nach eingehender Untersuchnng erklärte, es befinde sich die Nadelspitze nicht mehr im Auge. Wenige Tage nachher war die Entzündung des Auges verschwunden. Seitdem leidet sie an Kopfschmerzen, die sich zuerst auf die Stirn lokalisierten, jetzt den ganzen Kopf einnehmen. Die Schmerzen haben kontinuierlich bald mehr, bald minder stark angehalten. Ausserdem will Patientin seit derselben Zeit schlecht durch die Nase atmen können. Sie wurde ausserhalb der Klinik schon mit Auskratzung des Nasenrachenraumes und Nasenspülungen behandelt. Trotzdem bestehen die Kopfschmerzen fort und werden besonders heftig in der rechten Stirnhöhlengegend empfunden. Seit 2 Jahren soll ferner die Sehkraft auf dem rechten Auge geringer geworden sein. Während des letzten Sommers hat sie ab und an Schwindelanfälle gehabt, ist auch einige Male während der Arbeit dabei umgefallen. Die Schwindelanfälle haben sich in den letzten Wochen gesteigert. Patientin gibt ferner an, dass sie aus der rechten Nasenhälfte vermehrten Ausfluss habe.

Status praesens (15. VIII. 94): Kräftige, gut genährte Person. In dem gesamten von den Kopfschmerzen befallenen Gebiet ist nichts Abnormes wahrzunehmen. Der Augenbefund war folgender: Beide Augen myopisch, das linke stärker. Die Angaben sind aber nicht genau, da Patientin

einmal behauptet, mit Cylindergläsern besser sehen zu können. Gesichtsfeld auf dem linken Auge konzentrisch ein wenig verkleinert. Keine Farbenblindheit. Rechts normale Pupille, links ungewöhnlich steile, centrale, physiologische Exkavation. Für einen Gehirntumor war ophthalmologisch und klinisch kein Anzeichen.

Der Anamnese nach konnte man zuerst an rechtsseitiges Stirnhöhlen-Empyem denken. Bei der Durchleuchtung der Stirnhöhlen erscheint die Gegend der linken schön hell, die Gegend der rechten Stirnhöhle dagegen bleibt vollkommen dunkel. So schien die Diagnose Stirnhöhlenempyem gesichert. Es wurde deshalb zur Aufmeisselung der Stirnhöhlen geschritten. Dabei zeigte sich die linke ziemlich gross, frei von Erguss; die rechte Stirnhöhle fehlt. Es wurde bei der Trepanation des dicken Knochens in dieser Gegend normales Gehirn freigelegt. Die Operationswunde heilte ohne Zwischenfall.

Ausser dem Empyem werden von den übrigen Erkrankungen der Stirnhöhle die Durchleuchtung vereiteln das Hämatoma sinus frontalis, Carcinome, Osteome. Ein positives Durchleuchtungsresultat werden geben der Hydrops der Stirnhöhle, Echinococcus, Schleimpolypen, Schleimcysten und fibröse Polypen. Wenn sich mir auch keine Gelegenheit bot, alle diese Erkrankungen der Stirnhöhle zu durchleuchten, so glaube ich doch obige Einteilung von durchleuchtbaren und nicht durchleuchtbaren Stirnhöhlenerkrankungen machen zu können auf Grund meiner Untersuchungen der Durchleuchtungsverhältnisse pathologischer Produkte. Welche nun von den durchleuchtbaren, resp. nicht durchleuchtbaren Erkrankungen der Stirnhöhle vorliegt, zu entscheiden, dazu sind in jedem einzelnen Falle noch andere Symptome heranzuziehen. Immerhin ist es doch schon von grösster Wichtigkeit, durch die Durchleuchtung einzelne Erkrankungen gleich von vorneherein ausschliessen zu können.

Durchleuchtung der Nasenhöhle.

Die Durchleuchtung der Nasenhöhle wurde zuerst erprobt von Czermak, der das Sonnenlicht auf die äussere Nase konzentrierte und durch Spekulierung vom Cavum pharyngonasale aus beobachtete. Er war überzeugt, dass man so manche Ernährungsstörungen der Schleimhaut, pathologische Veränderungen, Ablagerungen etc., die nicht an die Oberfläche treten, würde erkennen können.

Die Czermak'sche Methode wird von Semeleder vollständig verworfen. Voltolini gelang nur an einigen jungen Mädchen die Durchleuchtung nach Czermak's Methode, und auch hier nur so unvollkommen, dass er nur einen roten Schein im Pharynx beob-

achtete. Er schlägt deshalb vor, von vorne durch die Nasenlöcher zu beobachten. Ferner empfiehlt er, durch das eine Nasenloch das Licht einfallen zu lassen und durch das andere zu spekulieren. „Hier", sagt er, „wird die Nasenscheidewand durchleuchtet und wir erhalten Kenntnis über die Dickenverhältnisse derselben. Gar nicht selten findet man pathologische Oeffnungen in der Nasenscheidewand, und durch diese fällt dann das Licht von einer Nasenhöhle in die andere". Auf letzteres macht auch Vohsen aufmerksam. Voltolini's neueste Art der Durchleuchtung besteht darin, das Licht in die Nasenlöcher einfallen zu lassen und vom dunklen Rachen aus zu spekulieren. „Das Licht fällt hierbei durch die Nasenmuscheln, vor allem durch die mittlere, durchleuchtet sie auf das Prächtigste und giebt Aufschluss über die Dickenverhältnisse und manche pathologische Veränderungen derselben". Elektrisches Licht hat Voltolini nicht benutzt.

Die Durchleuchtung mit elektrischem Glühlicht wandte zuerst Zaufal an, freilich auf ganz andere Weise und zu ganz anderen Zwecken. Er führte ein Nitze-Leiter'sches Endoskop durch das Nasenloch in die Nasenhöhle ein und konnte so die Gegend des Thränensackes, des Thränennasenkanals, den inneren Teil des Konjunktivalsackes, ja selbst den Bulbus so durchleuchten, dass die Pupille erglühte. Er glaubt, dass für die Thränensackerkrankungen diese Art der Durchleuchtung einmal von Wert sein könnte.

Ich habe die Durchleuchtung der Nasenhöhle bei vielen gesunden Personen versucht, indem ich die Lichtquelle auf die äussere Nase aufsetzte und von vorne durch die Nasenlöcher spekulierte; aber ich habe mich nicht überzeugen können, dass die Durchleuchtung bei der Nasenhöhle einen besonderen Nutzen bringen wird. Die verschiedenen Teile erglühen alle schön rot, aber die Kontouren derselben deutlich zu sehen, ist unmöglich; man sieht nichts Scharfes, Abgegrenztes. Dass sich mittelst dieser Methode Ernährungsstörungen in der Schleimhaut, pathologische Veränderungen, Ablagerungen etc., die nicht an die Oberfläche treten, und Dickenverhältnisse werden erkennen lassen, wie Czermak und Voltolini meinen, kann ich mir nicht denken, weil dieselben bei der überhaupt leichten Durchleuchtbarkeit der Nasenhöhle nicht viel Unterschied in der Lichtfarbe bewirken. Dass pathologische Oeffnungen und perforierende Geschwüre in der Nasenscheidewand sich leicht durch die Durchleuchtung werden feststellen und beurteilen lassen, ist mir ebenfalls unwahrscheinlich, weil das Septum schon bei der geringsten Lichtstärke sehr schön rosig erglüht, und das durch eine in demselben vorhandene Oeffnung

in die andere Nasenhöhle fallende Licht dort gar nicht besonders wahrgenommen wird, eben weil diese Teile schon an und für sich be- und durchleuchtet werden. Sind die Veränderungen in der Nasenhöhle irgendwie bedeutender, dann werden sie sich sicher ebenso gut, wenn nicht besser, durch die anderen Untersuchungsmethoden, besonders durch die direkte Beleuchtung, feststellen lassen.

Auch bei Thränensackerkrankungen halte ich die Durchleuchtung nicht für wertvoll. Veränderungen geringen Grades im Thränensack werden die Durchleuchtung nicht hindern, da dann das Licht gewissermassen um diese herum gebrochen und fortgeleitet wird, so dass eine Durchleuchtung trotzdem zu Stande kommt. Sind die Veränderungen aber bedeutendere, so lassen sie sich auch ohne die Durchleuchtung leicht erkennen.

Durchleuchtung der Oberkieferhöhle.

Trotzdem die Durchleuchtung der Oberkieferhöhle zur Diagnose von Erkrankungen in derselben erst seit einigen Jahren geübt wird, liegen darüber schon zahlreiche und widerspruchsvolle Mitteilungen in der Litteratur vor. Man wird daraus allein schon den Schluss ziehen können, dass die Methode noch unvollkommen und nicht einwandsfrei ist. Keineswegs ist sie allgemein als ein sicheres diagnostisches Hilfsmittel anerkannt.

Sie wurde im Jahre 1888 eingeführt von Voltolini. Derselbe benutzte eine elektrische Lampe, deren Glaskugel so gross war, dass sie der Patient eben noch in den Mund einführen konnte. Liess er dann den Mund schliessen und die Lampe erglühen, so erschienen die Wangenteile durchleuchtet. Um den Nutzen der Methode zu beweisen, führt er als Beispiel einen Patienten an, bei dem ein Sarkom der Highmorshöhle angenommen wurde. Die Durchleuchtung fiel vollständig positiv aus. Nach einer kleinen Operation in der Nase erfolgte nach wenigen Tagen Aufbruch. Eiter war nach Angabe des Patienten in grosser Menge ausgeflossen. „Es hatte sich also", sagt Voltolini, „um ein Empyem oder um eine Cyste des Antrum gehandelt, und die Durchleuchtung hatte ganz richtig das Leiden angegeben, nämlich, dass hier nicht ein Sarkom, sondern eine Flüssigkeit durchleuchtet worden war".

Später ist die Oberkieferhöhlendurchleuchtung besonders zur Diagnose des Empyema antri Highmori angewandt worden.

Heryng hält den negativen Durchleuchtungsausfall für das sicherste diagnostische Zeichen des Empyems. Derselben Ansicht sind

Vohsen *(4 u. 10)*, Scheff *(14)*, Avellis *(15)*, Schleicher *(16)*, Davidsohn *(17 u. 18)*, Robertson *(19)*, Caldwell *(6)*. Ersterer weist darauf hin, dass als Fehlerquelle zu beachten seien das äusserst selten beobachtete Fehlen der Highmorshöhle und Verdickungen der Wand derselben. Nach Avellis ist besonders auf das untere Augenlid zu achten. Leuchte dies auf der einen Seite rot, während es auf der anderen dunkel bleibe, so sei mit grosser Wahrscheinlichkeit anzunehmen, dass die dunkelgebliebene Kieferhöhle einen fremdartigen Inhalt, Eiter, Cyste, Neoplasma, habe.

Im Gegensatz zu den früheren Forschern hält Davidsohn die Durchleuchtung des Auges für das einzige, aber auch sichere Zeichen. Er stellte sich vor, dass, falls Eiter, wenn auch noch so wenig, in der Oberkieferhöhle vorhanden wäre, derselbe nach dem Gesetze der Schwere zu Boden fallen müsste, das Licht durch den Boden der Highmorshöhle also nicht in diese gelangen könnte. Bei geringen Eitermengen könnte die Highmorshöhle aber durch das in die Nasenhöhle eingedrungene Licht, das hier zum Teil von den Muscheln und der Schleimhaut der Nasenhöhle unregelmässig reflektiert, d. h. zerstreut würde, von der Seite her durchleuchtet werden. Dass das Auge nicht durch das in die Nasenhöhle einfallende Licht durchleuchtet werden könnte, ergäbe sich daraus, dass dasselbe teils von den Muscheln und der Schleimhaut der Nasengänge, die ja keine absolut glatte Oberfläche besässen, unregelmässig reflektiert würde und teils durch Absorption an Intensität verliere, bis es zum Siebbeinlabyrinth gelangte, um dort noch einmal dieselben Prozesse durchzumachen. Dass es nun auch noch die Fettkapsel des Auges, die gerade im vorderen Teile eine besondere Dichtigkeit habe, und die das Auge umgebenden übrigen Gebilde durchdringen könne, sei wohl ausgeschlossen. Er giebt ferner an, dass bei sehr hoher Wölbung des Gaumens und steilem Abfall der Seitenteile des Processus alveolaris die Durchleuchtung stets negativ ausfiel.

Nach Caldwell verdunkeln trübe Flüssigkeit, Eiter, käsige Bröckel oder polypöse Degeneration der Schleimhaut, solide Geschwülste in der Highmorshöhle den vor der Highmorshöhle gelegenen Teil der Wange. Grosse Schleimpolypen können bei ihrer Transparenz das Licht konzentrieren und die Rötung brillanter erscheinen lassen.

Eine vermittelnde Stellung nehmen Seifert *(20)* und Bresgen *(21)* ein. Sie sind der Methode im Ganzen nicht abgeneigt, glauben aber über den Wert vorläufig noch kein Urteil fällen zu können.

Abfällig beurteilen die Oberkieferhöhlendurchleuchtung Roth *(22)*,

Ziem *(5, 23 u. 24)*, Srebrny *(25)*, Lichtwitz *(26 u. 27)*, Cozzolino *(28)*, Gouguenheim *(29)*, Janty *(30)* und Fränkel *(31)*. Sie führen für ihre Ansicht Fälle an, wo trotz bestehenden Empyems eine Durchleuchtung stattfand, und andererseits Fälle, in denen bei normaler Beschaffenheit der Oberkieferhöhle die Durchleuchtung negativ ausfiel.

Ziem, der selbst Versuche nicht angestellt hat, hält nur den negativen Durchleuchtungseffekt beweisend für Empyem; der positive Durchleuchtungseffekt schliesse aber ganz und gar nicht eine geringe Eiterung aus. Er macht ferner darauf aufmerksam, dass bei sehr bedeutender Vergrösserung der Nasenhöhlen in der Höhen- und besonders in der Breitenausdehnung und Verkümmerung der gleichseitigen Kieferhöhle die Durchleuchtung vom Munde aus leicht den Anschein erwecken könne, dass die Kieferhöhle selbst gross und geräumig sei, so dass eine hier allenfalls vorhandene Eiterung dann auch übersehen, resp. überleuchtet werden könne. Ebenso sei es denkbar, dass bei Vorhandensein einer Zahncyste die Durchleuchtung derselben eine zu gleicher Zeit etwa vorhandene Eiterung der gleichseitigen Kieferhöhle überdecken könne. Auch die Ansicht Davidsohn's kann er nicht teilen. Er giebt 2 Frontalschnitte aus Zuckerkandl's Anatomie der Nasenhöhle, in denen vorhandener Eiter eine Durchleuchtung des Auges nicht ausschliessen würde.

Auch Herzfeld *(32)* und Scheinmann *(33)* behaupten, dass das Durchleuchten der Pupille eine geringe Eiterung nicht ausschliesse, ebenso Heymann *(34)* und Flatau *(34)*.

Um die Erforschung der Transparenz normaler Kieferhöhlen bemühten sich bisher Jeanty *(30)*, Mygind *(35)* und Rosenberg *(36)*. Ersterer untersuchte normale Kieferhöhlen bei 35 Personen. Nur bei 8 waren die unteren Augenlider auf beiden Seiten durchleuchtet. 7 zeigten eine sehr grosse Differenz zwischen beiden Seiten. Bei 13 fand überhaupt keine Durchleuchtung statt. Zahlreiche genauere Untersuchungen — bei ca. 120 Gesunden — über die elektrische Durchleuchtung der Gesichtsknochen stellte Mygind an. Darunter waren 52 Männer und 68 Weiber. 27 waren Kinder, 73 im Alter von 15—45 Jahren, 20 über 45 Jahre alt. Er richtete speziell seine Aufmerksamkeit auf die Durchleuchtung der Pupillen. Dabei ergab sich, dass 25% der weiblichen Individuen und 46% der männlichen während der Durchleuchtung ganz finstere Pupillen bewahrten. In 4% zeigte sich, dass die eine Pupille leuchtend, die andere finster war. Rosenberg fand, dass die Oberkieferhöhlendurchleuchtung bei normalen Personen

nur in 95% stattfand. Bei 25% war die Pupille nicht durchleuchtet. Bei 5% fehlte die Durchleuchtung.

Aus dieser grossen Anzahl von Arbeiten geht die Unzuverlässigkeit der bisher geübten Methode, welche darin bestand, dass durch eine in den Mund frei eingeführte Glühlampe beide Gesichtshälften zugleich durchleuchtet wurden, deutlich hervor.

Bei meinen Untersuchungen stellte sich heraus, dass zur Durchleuchtung der Highmorshöhle eine besonders starke Lichtquelle notwendig ist. Wenn auch bei zartknochigen Individuen, besonders bei Frauen und Kindern, eine verhältnismässig geringe Lichtintensität ausreicht, um ein nach allen Richtungen hin befriedigendes Durchleuchtungsbild zu erhalten, so giebt es doch zahlreiche Personen, bei welchen dieselbe Lichtstärke nicht für die Durchleuchtung der Kieferhöhlen genügt, so dass man in solchen Fällen fälschlicherweise an ein pathologisches Verhalten der Kieferhöhlen denken könnte.

Es hat sich ferner gezeigt, dass die bisher geübte Methode der Durchleuchtung nicht einwandsfrei ist, und dass sich daraus wahrscheinlich die verschiedenen Resultate der verschiedenen Autoren erklären. Zunächst ist nirgends besonders hervorgehoben, dass die Glühlampe sich doch bei der Durchleuchtung in der Mittellinie des Gaumens befinden muss, um gleich viel Licht nach beiden Gesichtshälften hin gelangen zu lassen. Falls dies nicht der Fall ist, werden natürlich die beiden Gesichtshälften ein verschieden grosses und verschieden intensives Durchleuchtungsbild zeigen müssen. Meistens wird es bei dieser bisher geübten Methode ziemlich unmöglich sein, es auch nur ungefähr so zu treffen, dass beide Seiten gleichmässig durchleuchtet werden. Ferner erscheint der Einwand, dass Pupille, unteres Augenlid, ja sogar das vor der Highmorshöhle liegende Gewebe, falls diese selbst undurchleuchtbar ist, von der Nase aus, in die das Licht ja ebensogut von der Mundhöhle aus eindringt, oder durch die Alveolarfortsätze des Oberkiefers durchleuchtet werden können, sehr berechtigt, da wir ja bei der Durchleuchtung der verschiedenen Gewebe gesehen haben, wie weit das Licht durch einzelne derselben fortgeleitet wird.

Ich habe mich nun bestrebt, eine Methode zu finden, der diese Vorwürfe nicht gemacht werden können. Besonders waren zwei Dinge ins Auge zu fassen. Erstens war notwendig, mit einer kleinen Glühlampe eine möglichst bedeutende Lichtstärke zu erzielen. Zu zweit musste das Licht gezwungen werden, vom Munde aus so viel wie möglich nur durch den Boden der Oberkieferhöhle in diese zu ge-

langen. Die mir zur Verfügung stehenden und die in der Litteratur beschriebenen Durchleuchtungsapparate schienen mir alle nicht lichtstark genug zu sein.

In der elektrotechnischen Anstalt von Tischbein und Schwiedeps in Rostock habe ich mir einen Durchleuchtungsapparat anfertigen lassen, der den beiden oben an ihn gestellten Aufgaben vollkommen entspricht. Fig. 4 zeigt den Apparat in ½ natürlicher Grösse [1]). Derselbe besteht aus einem Handgriff, der an seinem Ende zwei Kontaktklemmen, (k) besitzt. Von diesen führen zwei isolierte Kupfer-

Fig. 4.

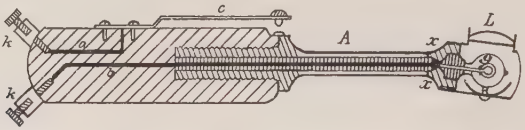

drähte (a, b) in dem Handgriffe in ein Ansatzrohr (A), an dessen Ende sich die Glühlampe (G) befindet. Der eine von diesen Drähten (b) führt direkt zur Lampe, der andere (a) ist unterbrochen durch eine Kontaktfeder (c). Die Lampe ist von einem Messingcylinder so umschlossen, dass das Licht nur nach einer Seite hin ausfallen kann, und zwar durch die Linse L. Durch diese, sowie durch einen Metallreflektor (R) wird die Lichtstärke bedeutend erhöht. Um die Fassung der Linse kann man leicht einen Gummring legen, der dieselbe natürlich etwas überragen muss, um den Apparat besser anschliessend an den Gaumen andrücken zu können. Das Ansatzrohr hat an der Stelle x eine leichte Knickung, um beim Andrücken an den Gaumen das Anstossen an die Zähne zu verhindern.

Der Apparat lässt sich zugleich auch für viele andere Zwecke noch verwenden, so z. B. für die Durchleuchtung der Stirnhöhle, wenn man anstatt des Gummirings einen Tubus auf den Apparat setzt, dessen Oeffnung ziemlich klein ist (Fig. 5); ferner eignet er sich auch besonders gut für die L a n g e'sche Erleuchtungsmethode.

Fig. 5.

Die Lichtstärke, die man mit dieser Lampe erreichen kann, beträgt 7 Normalkerzen. Ich konnte bei allen Personen mit normalen Oberkieferhöhlen dieselben gut durchleuchten, während es mir mit den mir früher zur Verfügung stehenden Apparaten oft nicht gelang.

Man kann mit diesem Apparat natürlich nur e i n e Oberkiefer-

1) Die Firma Tischbein und Schwiedeps in Rostock verfertigt den Apparat zum Preise von 30 Mark.

höhle zur Zeit durchleuchten. Drückt man denselben an den Gaumen fest an, ungefähr unmittelbar an der Innenseite des 1. und 2. Molarzahns, so wird auch bei meiner Methode der Alveolarfortsatz des Oberkiefers mehr oder weniger durchleuchtet, und es dringt auch Licht in die Nasenhöhle, wie man bei der Rhinoscopia anterior sehen kann. Diese Lichtmengen sind aber im Gegensatz zu den alten Methoden so gering, dass auf diese Weise nicht, auch bei Oedem der Wange nicht, eine Durchleuchtung der Infraorbitalgegend zustande kommen kann, falls sich Eiter in der Highmorshöhle befindet. Die bei weitem grösste Lichtmenge geht direkt in die Oberkieferhöhle hinein.

Zu beachten ist, dass die Patienten, wenn ihnen die Lichtquelle in den Mund eingeführt wird, unwillkürlich Grimassen schneiden, so dass die Gesichtsmuskeln sich kontrahieren und dadurch die lichtabsorbierende Schicht dicker wird. Diese Erschwerung des Lichtdurchtritts kann im Anfange den Glauben erwecken, die Oberkieferhöhle lasse das Licht nicht normalerweise durch. Erst wenn die Patienten sich überzeugt haben, dass ihnen nichts Unangenehmes geschieht, lassen sie allmählich die Muskeln wieder erschlaffen, und was bisher dunkel erschien, erscheint jetzt in rosigem Lichte.

Ich habe bei ca. 100 Personen, bei denen eine Erkrankung der Oberkieferhöhlen ausgeschlossen war, diese durchleuchtet.

Das Durchleuchtungsbild einer normalen Oberkieferhöhle (Taf. XI Fig. 6), das man auf dem Gesichte wahrnimmt, erstreckt sich von der Nase bis etwa zum vorderen Rande des Masseter einerseits, vom über den Zähnen gelegenen Teil der Wange bis zum Auge andererseits; das untere Augenlid wird noch vollständig durchleuchtet. Dass das Durchleuchtungsbild die Grösse der vorderen Kieferhöhlenwand bei weitem übertrifft, erklärt sich aus der guten Lichtleitung und Lichtbrechung des Unterhautfettgewebes der Wange. Das untere Augenlid wird ebenfalls teils durch das aus der vorderen, teils durch das aus der oberen Wand der Highmorshöhle wieder heraustretende Licht durchleuchtet. Wenn J e a n t y angiebt, dass nur bei 8 von 35 Personen die unteren Augenlider durchleuchtet waren, so ist dies nur so zu erklären, dass er bei den übrigen ein zu wenig intensives Licht anwandte. Nicht jede Oberkieferhöhle lässt sich mit derselben Lichtintensität durchleuchten. Dass J e a n t y keine genügend starke Lichtquelle anwandte, zeigt auch der Umstand, dass bei 13 von diesen 35 Personen überhaupt keine Durchleuchtung stattfand. Das Auge so zu durchleuchten, dass die Pupille erglühte, gelang mir

trotz meiner starken Lichtquelle nur bei Männern mit zartem Knochenbau, Frauen und Kindern. Bei der weitaus grösseren Anzahl der von mir untersuchten Individuen, bei 75 %, waren die Durchleuchtungsbilder auf beiden Seiten von gleicher Grösse und gleicher Lichtintensität. Bei einer Person, bei der keine Symptome einer Erkrankung der Kieferhöhlen vorhanden war, konnte ich nur mit der grössten Lichtstärke meines Apparates eine Durchleuchtung erzielen. Bei 15 % zeigte sich eine geringe Verschiedenheit in der Grösse des Durchleuchtungsbildes auf beiden Seiten, bei 10 % eine bedeutendere. Die Pupillen zeigten sich nur bei 20 % durchleuchtet. Auf die Durchleuchtung der Pupillen wird man daher nicht so grosses Gewicht legen können, wie Davidsohn es will.

Davidsohn hat ferner, wie oben erwähnt, die Behauptung aufgestellt, dass eine Durchleuchtung der Highmorshöhle bei hoher Wölbung des Gaumens mit steilem Abfall der Seitenteile des Processus alveolaris nicht zustande komme. Ich habe deshalb bei zahlreichen Personen die Gaumenwölbung durch Anpressen dünner Bleiplatten bestimmt und aufgezeichnet, habe aber die Ansicht Davidsohn's nicht bestätigt gefunden. Im Gegenteil waren oft bei Individuen mit starker Gaumenwölbung die Kieferhöhlen besonders schön und leicht zu durchleuchten und umgekehrt. Ich kann mir auch nicht erklären, wie die Gaumenwölbung Einfluss haben sollte auf die Durchleuchtung.

Ein anderer Einwand, den man gegen die Durchleuchtung der Kieferhöhlen erhoben hat, dass nämlich das Licht auch auf anderem Wege als durch die Kieferhöhle zur Wangenhaut gelangen könnte, trifft meine Methode im Allgemeinen nicht.

Nur bei vollständiger oder sehr starker Verkümmerung der Highmorshöhle wird natürlich die Durchleuchtung der betreffenden Gesichtshälfte nicht verhindert werden, und bei krankhaften Processen in einer stark verkümmerten Highmorshöhle wird wahrscheinlich infolgedessen eine Durchleuchtung möglich sein. Doch ist dies ja so selten, dass man der Methode deshalb keinen Vorwurf machen darf.

Eine andere Methode der Highmorshöhlendurchleuchtung, die ebenfalls bisher noch nicht angewandt wurde, besteht darin, dass man von aussen nach innen durchleuchtet. Dies lässt sich ebenfalls sehr gut mit meinem Apparat machen, indem man die Lampe auf die Mitte der vorderen Kieferhöhlenwand aufsetzt. Man sieht dann bei normaler Beschaffenheit der Kieferhöhle die Innenseite des betreffenden Alveolarfortsatzes rot durchleuchten. So sicher wie die

vorige Methode ist diese nicht, da das Licht schon durch das Unterhautzellengewebe der Wange sehr zerstreut wird, ehe es in die Oberkieferhöhle hineinfällt. Doch ist dieselbe für die Kontrolle und weitere Bestätigung ganz zweckmässig.

Unter den Erkrankungen der Oberkieferhöhle hat in der Litteratur in Bezug auf die Durchleuchtung fast ausschliesslich nur das Empyem Berücksichtigung gefunden. Wie wir oben gesehen haben, sagen die einen Autoren, dass die negativ ausfallende Durchleuchtung ein fast sicheres Zeichen für Empyem sei. Die anderen bestreiten dies und führen Fälle an, wo trotz sicher bestehender Eiterung die Durchleuchtung stattfand. Bei der bisher üblichen Methode sind diese entgegengesetzten Meinungen erklärlich, da ja, wie aus Obigem hervorgeht, bei dieser das Licht auf verschiedenen Wegen in das vor der Highmorshöhle liegende Gewebe gelangen kann.

Bei der alten Methode war ferner bei geringgradiger Eiterung in der Oberkieferhöhle, wo, wie Davidsohn sich vorstellte, der Eiter dem Gesetze der Schwere nach auf den Boden derselben sinken muss, von der Nasenhöhle her durch das in jene eingedrungene Licht eine Durchleuchtung der Highmorshöhle möglich. Mir erscheint diese Ansicht Davidsohns ganz plausibel, nur weiss ich nicht, ob es ganz logisch gedacht ist, wenn er, der die Durchleuchtung der Pupille als das wesentlich in Betracht Kommende ansieht, weiter behauptet, dass die Pupille auch bei geringgradiger Eiterung dunkel bleiben muss. Er spricht nur davon, dass das Licht nicht durch die ganze Nasenhöhle und das Siebbeinlabyrinth, dann noch durch das Fett und die übrigen das Auge umgebenden Gewebe durchdringen kann. Dies erscheint mir auch, abgesehen davon, dass das in der Augenhöhle liegende Fett die Durchleuchtung gerade am allerwenigsten hindert, ganz einleuchtend; aber weshalb soll das Licht, das durch die Nase in die Oberkieferhöhle, in welcher sich nur am Boden Eiter befindet, in der Intensität eindringt, dass es dieselbe normalerweise durchleuchtet, nicht von dieser aus auf dem viel kürzeren und günstigeren Wege einfach durch die obere Kieferhöhlenwand hindurch in die Augenhöhle gelangen und die Pupille erglühen lassen können?! Abgesehen davon glaube ich, dass man auf das Verhalten der Pupillen bei der Durchleuchtung nicht viel Gewicht legen darf, da sie eben, wie oben gesagt, bei den meisten Individuen nicht erglühen. Bei meiner Methode muss nun auch selbst bei einem Empyem geringen Grades die Durch-

leuchtung negativ ausfallen, da ja bei derselben in die Nase nur äusserst wenig Licht eindringt.

Wenn Ziem gegen den Wert der Durchleuchtung bei Empyema antri Highmori spricht, weil nach der bisher geübten Methode bei einer Vergrösserung der Nasenhöhle und Verkümmerung der gleichseitigen Kieferhöhle die Durchleuchtung eine etwaige Eiterung in dieser überdecken, ferner eine Zahncyste die Durchleuchtung trotz gleichzeitig vorhandenen Empyems positiv ausfallen lassen könne, so hat er darin ja ganz recht. Aber diese Dinge sind doch so selten, dass sie den Wert der Methode kaum beeinträchtigen können. Ausserdem würde bei meiner Methode eine Zahncyste für den Ausfall der Durchleuchtung keinen Einfluss haben, da das Licht ja von dem Eiter der Kieferhöhle schon vollständig absorbiert wird, es also an die Zahncyste gar nicht herankommt.

Ich hatte Gelegenheit, 3 Fälle von Oberkieferhöhlenempyem zu untersuchen und den Wert der Durchleuchtung bei diesen zu prüfen.

Krüger, Wilhelm, 18 Jahre alt. Aufnahme in der Rostocker Klinik am 28. IV. 94. Vor $^3/_4$ Jahren bemerkte Patient, dass seine rechte Backe dick wurde. Zu gleicher Zeit konnte er bei Druck auf dieselbe aus einer kleinen zwischen Zähnen und Zahnfleisch der rechten Oberkieferhälfte gelegenen Oeffnung Eiter entleeren. Die Schwellung blieb meistens die gleiche. Zuweilen jedoch wurde dieselbe ziemlich plötzlich eine bedeutend stärkere, um nach Verlauf von 1—2 Tagen, nach Entleerung einer grösseren Menge Eiter aus der Oeffnung, zum gewöhnlichen Stadium zurückzukehren. Zu Zeiten der stärkeren Schwellung bestanden auch stärkere Schmerzen. Aus der Nase ist nie Eiter geflossen.

Status praesens: Die rechte Backe ist geschwollen. Der 2. Prämolarzahn rechts oben ist locker, das Zahnfleisch daselbst geschwollen. An der Aussenseite des Zahnes besteht eine Fistel, in der sich eine Sonde fast bis zum Infraorbitalrand hinaufführen lässt. Bei Druck auf die rechte Backe lässt sich aus der Fistel etwas Eiter ausdrücken. Da bei Bewegungen der Sonde nur nach innen zu ein knöcherner Widerstand zu spüren ist, da ferner keine Auftreibung der Wände der Highmorshöhle festzustellen ist, und endlich niemals Eiter aus der rechten Nasenhöhle geflossen ist, so wurde die Wahrscheinlichkeitsdiagnose Parulis gestellt.

Die Durchleuchtung wurde, da sich mir der Fall im Anfang meiner Untersuchungen bot, nach der alten Methode gemacht. Hielt man die Lampe frei in der Mitte der Mundhöhle, so zeigte sich bei der Durchleuchtung mit starker Lichtquelle, dass die kranke Seite auch transparent war, aber doch ein deutlicher Unterschied mit der gesunden bestand. Bei Anwendung einer geringeren Lichtstärke war die kranke Seite fast dunkel, das untere Augenlid vollständig. Die Pupillen erglühten beiderseits nicht.

Bei der Extraktion des 2. Prämolarzahnes wird die Oberkieferhöhle eröffnet, und es zeigt sich nun, dass dieselbe mit einem mörtelartigen, höchst fötide riechenden Eiter ziemlich angefüllt war. Die vordere Wand der Oberkieferhöhle fehlte teilweise. Es lag also ein Empyema antri Highmori vor. Die Durchleuchtung der vor der Oberkieferhöhle gelegenen Teile und der unteren Augenlider an der krankhaften Seite, war offenbar nicht durch die Highmorshöhle hindurch zu Stande gekommen, sondern von dem in die Nasenhöhle und durch den Alveolarfortsatz des Oberkiefers gedrungenem Licht. Bei geringerer Lichtintensität hatte auf der kranken Seite das untere Augenlid als der am weitesten von der Lichtquelle entfernt gelegene Teil nicht mehr durchleuchtet werden können. Nach Tamponierung der Oberkieferhöhle mit Jodoformgaze zeigten sich dieselben Durchleuchtungsverhältnisse wie vorher. Auch hier fand keine vollkommene Verdunklung der kranken Gesichtshälfte statt.

Bei der Entlassung des Patienten war die kranke Seite besser transparent als die gesunde infolge des oben erwähnten Schwundes eines Teils der vorderen Wand.

Wenn Jeanty behauptet, dass alle Kranken, bei denen die Transparenz der affizierten Kieferhöhle nicht vorhanden war, auch nach Entleerung des Eiters das Fehlen der Transparenz zeigten, so weiss ich mir dies nicht zu erklären, wenn auch eitrige Infiltration der Wandung, die etwa trotz der Entleerung bestehen bleibt, etwas Licht absorbieren kann. Viel glaube ich auf die Untersuchungen Jeanty's nicht geben zu können, da aus allem hervorgeht, dass er mit einem zu lichtschwachen Apparat arbeitete.

Die folgenden beiden Fälle von Oberkieferhöhlenempyem durchleuchtete ich mit meinem Apparat.

Markward, Johanna, 41 Jahre alt. Aufnahme in der Rostocker Poliklinik für Nasen-, Ohren- und Kehlkopfkrankheiten am 20. XI. 94. Vor ca. 14 Tagen bemerkte Patientin eine leichte Schwellung der linken Backe und empfand Schmerzen daselbst. Auch konnte sie durch die linke Nasenhöhle nicht so gut Luft holen wie durch die rechte. Es trat vermehrter Ausfluss aus der linken Nasenhälfte auf. Die Schwellung ging allmählich zurück.

Status praesens: Abnormes, durch die gewöhnlichen Untersuchungsmethoden ist an dem linken Oberkiefer nicht zu ermitteln. Die Durchleuchtung aber ergab auf der kranken Seite vollständiges Fehlen der Transparenz, während auf der gesunden Seite Wange und unteres Augenlid schön durchleuchtet wurden. Die Pupillen erglühten beiderseits nicht.

Koepcke, Karl, 48 Jahre alt. Vor 2 Jahren bekam Pat. einen starken Schnupfen, bei dem er besonders aus der linken Nasenhälfte starken Ausfluss hatte. An der linken Gesichtsseite traten leichte Schmerzen auf, die

aber bald wieder verschwanden. Der Ausfluss besteht seit jener Zeit in leichtem Grade fort, ist aber allmählich bedeutend geringer geworden. Pat. kann noch jetzt nur schlecht durch linke Nasenhälfte Luft holen.

Status praesens: Abnormes ist durch die gewöhnlichen Untersuchungsmethoden an den Oberkiefern nicht festzustellen. Bei der Durchleuchtung blieb, wie im vorigen Falle, die erkrankte Seite vollständig dunkel, während die gesunde normale Durchleuchtungsverhältnisse zeigte. Die Pupillen erglühten beiderseits nicht. Dieser Fall ist offenbar ein Empyem leichten Grades, und dennoch fand keine Durchleuchtung statt.

In den beiden letzten Fällen habe ich auch die Lichtquelle, wie oben beschrieben, aussen auf die Oberkieferhöhlengegend gesetzt und konnte beide Male feststellen, dass die Innenseite des Alveolarfortsatzes der kranken Seite nicht transparent war, wohl aber die der gesunden.

Auch die alte Methode der Durchleuchtung habe ich in beiden Fällen versucht. Dabei erfolgte keine vollständige Verdunklung der kranken Seite, in beiden Fällen nur eine allerdings bedeutendere Differenz in der Lichtfarbe.

An der Leiche eines 14jährigen Knaben injicierte ich Milch, die fast ebenso stark das Licht absorbiert wie Eiter, in die eine Highmorshöhle von der oberen Wand aus. Bei der Durchleuchtung mit meinem Apparat blieb die gefüllte Seite vollständig dunkel, auch die Pupille, während an der nicht injicierten Seite Wange, unteres Augenlid und Pupille schön transparent waren, wie es im Leben des Knaben auf beiden Seiten der Fall gewesen war.

Für die übrigen Erkrankungen der Highmorshöhle ist die Durchleuchtung bisher fast gar nicht herangezogen worden.

Wenn Voltolini in dem oben erwähnten Falle sagt: „Es hatte sich also um eine Cyste oder um ein Empyem des Antrum gehandelt“, so hat er nicht gewusst, dass das Empyem das Licht nicht durchlässt, während eine Cyste mit klarem Inhalt allerdings die Transparenz nicht hindert. Entweder hat in jenem Falle nur eine Cyste vorgelegen, und die Angabe des Patienten, dass Eiter ausgeflossen war, ist nicht zutreffend, oder das falsche Durchleuchtungsresultat lag an der Unvollkommenheit der Methode.

Der Anschauung von Avellis, dass das Dunkelbleiben bei der Durchleuchtung der Kieferhöhle auf einen fremdartigen Inhalt, Eiter, Cyste, Neoplasma, hinweise, kann ich nicht ganz beitreten.

Von den Erkrankungen der Oberkieferhöhle werden die Durchleuchtung derselben aufheben oder sehr erschweren ausser dem

Empyem die Enchondrome, Sarkome, Carcinome. Durchleuchtet wird die Oberkieferhöhle werden bei Hydrops, Schleimpolypen, Myxomen. Ich glaube diese Einteilung wiederum auf dem Boden der über die Durchleuchtung von Geschwülsten angestellten Untersuchungen machen zu können.

Dass die eben aufgestellte Behauptung für Carcinome richtig ist, dafür kann ich einige Beispiele anführen.

Bevor diese Preisaufgabe gestellt wurde, wurden in der chirurgischen Klinik hierselbst zwei Männer mit Oberkieferhöhlencarcinom durchleuchtet und zwar nach der alten Methode. Die Durchleuchtung ergab, wenn auch nicht eine vollständige Verdunkelung, so doch eine ganz bedeutend geringere Transparenz als auf der gesunden Seite.

Ich selbst habe folgenden Fall untersuchen können:

Weiher, Karl, 55 Jahre alt. Aufnahme in der Rostocker Klinik am 15. X. 94. Ende 94 trat Verstopfung der linken Nase auf. Pat. konnte nur durch den Mund Luft holen. Kurz darauf bemerkte er auch eine Schwellung des Gaumens an der linken Seite. Anfang September ging er zu einem Arzt, welcher Zahnwurzeln entfernte und auf eine vermutete Parulis einschnitt, aber eine solide Masse vorfand. Dieselbe ist seitdem gewachsen und an der Incisionsstelle oberflächlich ulceriert.

Status praesens: Im Mund beiderseits mehrere kariöse Zähne. Am harten Gaumen links sitzt neben den hinteren Backzähnen eine Geschwulst von der Grösse einer halben Pflaume, hart, unter glatter Schleimhaut, nach der Mitte zu dicker, am Rand in den Alveolarfortsatz allmählich übergehend. Auf der Oberfläche befindet sich eine etwa erbsengrosse ulcerierte Stelle. Die Durchleuchtung mit meinem Apparat, sowohl von aussen wie von innen, ergab vollständiges Dunkelbleiben der erkrankten Seite.

Bei der Operation zeigte sich, dass das Carcinom den ganzen Oberkiefer durchsetzte und die ganze Highmorshöhle erfüllte.

Die Durchleuchtung der Oberkieferhöhle ist als nicht nur für die Feststellung eines Empyems ein wertvolles diagnostisches Hülfsmittel, sondern auch für andere Erkrankungen derselben. Zu sagen, welche von den durchleuchtbaren, resp. nicht durchleuchtbaren Erkrankungen vorliegt, dazu bedarf es noch anderer Symptome. Aber trotzdem ist die Durchleuchtung hier, ebenso wie bei der Stirnhöhle schon deshalb von grossem Wert, weil man vermittelst derselben einige Erkrankungen sofort ausschliessen kann. Für die Diagnose des Highmorshöhlenempyems genügt ohne Zweifel der negative Ausfall der Durchleuchtung in Verbindung mit eitrigem Ausfluss aus der betreffenden Nasenhälfte.

Durchleuchtung der Zähne.

In der Mundhöhle kommen für die Durchleuchtung wohl nur die Zähne in Betracht.

Die einzige Arbeit über Zahndurchleuchtung, die mir bekannt geworden ist, rührt von Jul. Bruck *(37)* her. Er wandte eine elektrische Glühlampe mit einer Platinspirale an und verstärkte das Licht noch durch einen Reflektor. Dieser Apparat wurde hinter die Zähne geschoben. Um nicht die Untersuchung in einem Dunkelzimmer vornehmen zu müssen, hat er noch einen besonderen Mundverschluss konstruiert. Seine Methode ist nach seiner Angabe „effektiv imstande, über die kleinsten Veränderungen des gesunden und kranken Zahnes Aufschluss zu geben". „Ich selbst", sagt er, „habe durch diese Methode nicht nur die Kronen der Zähne, sondern auch den ganzen Verlauf der Wurzeln im Kiefer gesehen, ebenso bei Caries, Scrophulosis, Chlorosis, Hämorrhagien im Centrum der Zähne, Krankheiten der Pulpa, Entzündung des Zahnfleisches, Fisteln etc. die feststehenden Veränderungen deutlich beobachtet". Ferner hat er nach seiner Mitteilung mittels der Durchleuchtung Hypertrophieen der Zahnwurzelhaut feststellen und bei vielen cariösen Zähnen einer Seite den Zahn, der eine bestehende Fistel veranlasste, erkennen können. „Hauptsächlich aber", hebt er hervor, „ist es die centrale Caries, welche ich in allen ihren pathologischen und pathologisch-anatomischen Zuständen mittelst der Durchleuchtung beobachtete".

Wer Bruck's begeisterte Schilderungen liesst, muss glauben, dass die Zahndurchleuchtung von grosser Bedeutung in diagnostischer Hinsicht ist. Leider schwinden diese Hoffnungen, wenn man seine Untersuchungen nachmacht und unbefangen prüft.

Hält man in einem Dunkelzimmer eine Glühlampe hinter einen gesunden Zahn und beobachtet ihn von vorne, so erscheint die Vorderfläche desselben gleichmässig hellrot — der Zahn ist durchleuchtet.

Es ist klar, dass krankhafte Veränderungen des Zahnes nur dann einen Einfluss auf das Durchleuchtungsbild haben können, wenn sie das Licht so stark absorbieren, dass der Zahn entweder im Ganzen oder an einer umschriebenen Stelle dunkler erscheint als der entsprechende gesunde Zahn. Liegt eine solche Veränderung, z. B. ein cariöser Herd, oberflächlich, so erscheint diese erkrankte Stelle bei der Durchleuchtung grau oder schwarz und hebt sich, wie ich mich häufig überzeugen konnte, sehr deutlich von der hell-

rot erscheinenden gesunden Umgebung ab. In der Regel werden solche Stellen schon durch die einfache Besichtigung bei Tageslicht erkannt werden und nicht die Durchleuchtung erfordern. Anders verhalten sich central in der Pulpa gelegene Veränderungen. Sie bestehen oft ohne nachweisbare Veränderungen der Oberfläche und machen der Diagnose sehr erhebliche Schwierigkeiten. Sind dieselben vermittelst der Durchleuchtung zu erkennen?

Um Aufschluss darüber zu erhalten, stellte ich folgende Versuche an. Ich durchbohrte einen Schneidezahn und einen Backzahn, die eben erst ausgezogen waren, von der Krone bis in die Zahnwurzel. Die Gänge, die so entstanden, waren im Durchmesser gut 1 mm dick. Sie wurden von mir vollständig mit Glaserkitt ausgefüllt. Brachte ich nun an die hintere Seite des Zahnes, etwa 1 cm vom Zahn entfernt, eine einfache Glühlampe, so zeigte sich auf der Vorderseite auch nicht der geringste Schatten. Setzte ich aber auf die Lampe einen Tubus mit 2 mm breiter Oeffnung, welche verhinderte, dass die Lichtstrahlen irgend einen andern Weg als durch diese Oeffnung nehmen konnten, und drückte dieselbe an die hintere Zahnseite an, so trat auf der Vorderseite ein dunkler, etwa 2 mm breiter Streifen auf, der dem mit Kitt ausgefüllten Gang entsprach. Dieser wurde um so deutlicher, je schwächer die Lichtintensität war.

Diese Beobachtungen erklären sich durch die aus der Optik bekannten Gesetze der Schattenbildung. Ein senkrecht aufgestellter Stab wirft einen um so breiteren und um so tieferen Schatten, je kleiner die Lichtquelle ist, und je mehr sie dem Stabe genähert wird (Fig. 7). Ist die Lichtquelle breiter als der Stab selbst und weit von demselben entfernt, so ist der entstehende Schatten sehr klein und oft kaum zu sehen (Fig. 8).

Fig. 7.

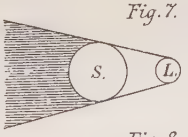

L. = Lichtquelle.
S. = Stab.

Fig. 8.

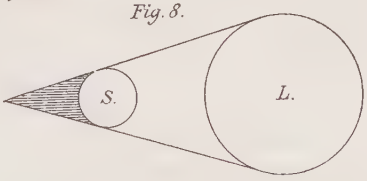

Beim Zahn wird die Schattenbildung noch durch einen Umstand erschwert. Denkt man sich in Fig. 9 den kranken Zahn, der in seinem Innern irgend eine krankhafte Veränderung a erfahren hat, die selbst das Licht nicht durchlässt, so werden die auf der ganzen hinteren Seite des Zahnes einfallenden Lichtstrahlen in der Zahnsubstanz nicht geradlinig fortgeleitet, sondern mehr oder

weniger gebrochen. Diese Brechung bewirkt, dass das vor der erkrankten dunklen Stelle gelegene Zahnstück auch durchleuchtet wird, und zwar um so besser, je stärker die Lichtquelle und je weiter sie vom Zahn entfernt ist.

Fig. 9.

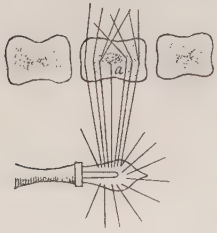

Aus diesen Ausführungen geht hervor, dass die von Bruck angeführten Erkrankungen durch die Durchleuchtung nicht zu erkennen sind, falls der Erkrankungsherd nicht eine besondere Grösse erreicht hat. Dass Bruck den Verlauf der Wurzeln im Kiefer hat erkennen können, ist ebenfalls nicht anzunehmen, da das Zahnfleisch über den Zahnwurzeln bei der Durchleuchtung gleichmässig rot erglüht.

Herr Dr. med. Boennecken, Privatdocent an der Universität Bonn, welcher die Zahndurchleuchtung in der Praxis anwendet, hatte die Güte, mir seine Ansicht über dieselbe mitzuteilen. Er meint, dass die elektrische Durchleuchtung der Zähne diagnostisch zu verwerten ist:

1) zum Zweck der Auffindung versteckter Cariesherde, besonders an den Zwischenflächen bei gedrängter Zahnstellung;

2) für die Diagnose der Neubildungen in der Pulpa dentis (Verkalkungen, Dentinwucherungen).

Ich möchte mich dieser Ansicht anschliessen mit dem Zusatz, dass diese letzteren Erkrankungen durch die Durchleuchtung aber nur dann diagnostiziert werden können, wenn der Erkrankungsherd eine bestimmte Grösse erreicht hat, und wenn das oben angegebene Verfahren der Durchleuchtung angewandt wird.

Durchleuchtung des Kehlkopfs und der Trachea.

Im Jahre 1858 führte Czermak *(38 u. 39)* die Durchleuchtung des Kehlkopfs ein. Er konzentrierte mittelst eines Hohlspiegels das Sonnenlicht auf die den Kehlkopf bedeckende Haut und fand hierbei, wenn er vom Rachen aus beobachtete, die einzelnen Teile des Kehlkopfs so stark durchleuchtet, dass man sie deutlich unterscheiden konnte. Er hoffte in dieser Durchleuchtungsmethode „ein Mittel entdeckt zu haben, mit dem es möglich werden könnte, die in physiologischen und pathologischen Zuständen wechselnden Dicken der Stimmbänder, etwa auch gewisse Ernährungsstörungen genauer zu bestimmen und endlich die Tiefe, in der sich etwaige Veränderungen in der Trachea befinden, unmittelbar zu konstatieren".

Auch Voltolini *(12)* empfiehlt die Durchleuchtung. Er durch-

leuchtete den Kehlkopf mit einer Edison'schen Glühlampe, deren Rückfläche mit Spiegelamalgam belegt war, um das Licht zu reflektieren. Vor der Glühlampe befand sich eine kleine mit Wasser gefüllte Schusterkugel, die erstens die zu grosse Erhitzung verhinderte, und zweitens, als bikonvexe Linse, das Licht konzentrierte. „Bei der Durchleuchtung" sagt er, „sind nicht einzelne Teile nur zu sehen wie bei der gewöhnlichen Laryngoskopie, sondern der ganze Kehlkopf wird durchleuchtet und sichtbar; man übersieht ihn in toto. Die Stimmbänder sind klar und völlig durchsichtig; die geringste Abnormität auf und in denselben ist wahrzunehmen." Voltolini hält die Methode für besonders wertvoll zur Unterscheidung von gutartigen und bösartigen Geschwülsten, indem er darauf hinweist, dass die bösartigen Tumoren in das gesunde Gewebe hinein, die gutartigen aus demselben hervorwachsen. Ferner erkenne man die in den Morgagnischen Ventrikeln sich sehr gerne bildenden Neoplasmen bei der gewöhnlichen Laryngoskopie erst, wenn sie aus dem Ventrikel hervortreten; bei der Durchleuchtungsmethode werde man sie aber schon im Ventrikel erblicken. Dann könne man bei der Durchleuchtung auch da noch im Kehlkopf alles vortrefflich sehen, wo man bei der gewöhnlichen Laryngoskopie nur unvollkommen beobachte. Als Beispiel hierfür führt er einen Knaben mit kolossal hypertrophischen Tonsillen an, wo man bei der Beleuchtung nur wenig Licht einbringen, bei der Durchleuchtung auch mit einem kleinen Spiegel den vollständig erleuchteten Kehlkopf sehen konnte.

Freudenthal *(40)* hat den Apparat Voltolini's mit einer stärkeren Bogenlampe versehen und das vordere Ende desselben mit Gummi überzogen, damit er sich dem Halse besser anschmiege. Nach seiner Ansicht lässt die Durchleuchtung die Regio subglottica bis zur Bifurkation besser sehen als die gewöhnliche Spiegeluntersuchung.

Seifert *(20)* überlässt es weiteren Untersuchungen, ob mittelst der Durchleuchtung die Differentialdiagnose in angezweifelten Fällen von Neubildung im Larynx gestellt werden könne.

Gegen den Nutzen der Kehlkopfdurchleuchtung sprechen sich aus Semeleder *(41)*, v. Bruns *(42)*, Roth *(22u.43)*, Berthold und Michelson *(44)*, Vohsen *(10)* und Gottstein *(45)*. Die Ansichten aller sind enthalten in den Worten Gottstein's: „Bei der Durchleuchtung schwinden alle Farbenunterschiede; stärker gerötete Schleimhautpartien unterscheiden sich also in keiner Weise von anderen. Ausserdem müssen aber auch Infiltrationen und Verdich-

tungen der Gewebe schon hochgradiger Natur sein, wenn sie unserem Auge durch Verdunklung kenntlich werden sollen.“ Auch glaubt er nicht, dass es möglich sein werde, bei kleinen Geschwülsten an den Stimmbändern durch die Durchleuchtung zu entscheiden, ob solche gut- oder bösartiger Natur seien.

Nach meinen Untersuchungen muss ich mich der Ansicht Gottstein's in Allem anschliessen. Ich benutzte als Lichtquelle meinen für die Oberkieferhöhle konstruierten Durchleuchtungsapparat, der vermittelst des Gummiringes sich bequem an die äussere Haut anpressen lässt. Der Kehlkopfspiegel wird in der gewöhnlichen Weise in den Mund eingeführt. Die Durchleuchtung des Kehlkopfs ist viel leichter zu erlernen als die Beleuchtung. Das Bild, das man erhält, ist ganz eigenartig. Die Stimmbänder, die Epiglottis und das ganze Kehlkopfinnere erscheinen rot wie glühendes Eisen und bieten einen farbenprächtigen Anblick dar. Der praktische Wert der Durchleuchtung ist beim Kehlkopf aber meines Erachtens ebenso gering wie bei der Nase anzuschlagen. Was dort über die Mängel und Nachteile der Durchleuchtung ausgeführt ist, gilt auch hier. Die Konturen treten nur undeutlich hervor; alles erglüht gleichmässig rot. Veränderungen auf der Oberfläche zu sehen und die verschiedene Dicke der einzelnen Teile bestimmen zu können, ist unmöglich. Geschwülste im Morgagnischen Ventrikel, die so klein sind, dass sie bei der Beleuchtung noch nicht wahrgenommen werden können, mittelst der Durchleuchtung zu entdecken, halte ich ebenfalls für unmöglich, da so kleine Geschwülste vollkommen durchleuchtet werden. Ebenso glaube ich nach der Untersuchung der Transparenzverhältnisse der Geschwülste bestimmt sagen zu können, dass sich kleine benigne und maligne Tumoren im Kehlkopf dem Licht gegenüber fast gleich verhalten.

Dass die Durchleuchtung in Ausnahmefällen wie in dem von Voltolini erwähnten, das gesammte Kehlkopfinnere leichter zu Gesicht bringt als die gewöhnliche Laryngoskopie, ist sicher; aber was nützt dies, wenn uns dann oberflächliche Veränderungen wegen des gleichmässig roten Durchscheinens doch entgehen?

Für die Trachea gilt ganz dasselbe.

Durchleuchtung der Pleurahöhle.

Der Gedanke liegt sehr nahe, dass sich die Durchleuchtung bei Flüssigkeitsansammlungen in der Pleurahöhle gut dazu verwerten lasse, die Art des Exsudates festzustellen. Ich glaubte, dass sich

vielleicht mittelst derselben besonders entscheiden lasse, ob das Exsudat seröser oder eitriger Natur sei. Ich habe zu diesem Zwecke mehrere seröse und eitrige Ergüsse in der Pleurahöhle, bei denen die Natur des Ergusses durch Punktion vorher festgestellt war, mittelst der Lange'schen Erleuchtungsmethode untersucht, habe aber nie einen Unterschied feststellen können. Der Durchleuchtungskreis entsprach immer nur dem der Haut an der betreffenden Stelle. Ebensowenig beobachtete man bei der Einführung der Lichtquelle in den Oesophagus irgend eine Transparenz.

Bei einer Leiche, bei der die Transparenzverhältnisse, wenigstens die erste Zeit nach dem eingetretenen Tode, dieselben sind wie beim Lebenden, injicierte ich 1500 ccm Wasser in eine Pleurahöhle, konnte trotzdem aber an keiner Stelle der betreffenden Brusthälfte ein irgendwie vergrössertes Durchleuchtungsbild wahrnehmen.

Offenbar scheitert die Durchleuchtung von Pleuraexsudaten an der Absorption des Lichts durch die Thoraxmuskulatur, welche von den Strahlen zweimal durchwandert werden muss.

Durchleuchtung des Magens.

Im Jahre 1867 demonstrierte Milliot *(46)* an Hunden und Katzen eine von ihm Splanchnoscopie benannte Methode, von der er hoffte, dass sie über die Gegenwart von Geschwülsten im Magen werde Aufschluss geben können. Er benutzte als Lichtquelle eine in einer Glasröhre eingeschlossene Platinschlinge.

Am lebenden Menschen führte die Magendurchleuchtung zuerst Einhorn *(47)* aus. Er bediente sich dazu eines Magenschlauches, an dessen Ende eine Glühlampe angebracht war, zu der die Leitungsdrähte in dem Schlauch selbst führten.

Heryng und Reichmann *(48)* bedienten sich eines mit einer Wasserleitung versehenen Durchleuchtungsapparates, um die Lampe kühl zu halten. Sie kamen zu dem Schluss, dass die Durchleuchtung über Lage und Grenzen des Magens in gewissen Fällen Aufschluss geben könne.

In einer neueren Arbeit fasst Einhorn *(49)* seine Erfahrungen dahin zusammen, dass man mit der Gastrodiaphanie imstande sei, 1) eine Magendilatation schnell zu erkennen, 2) eine Gastroptose sicher zu eruieren, 3) Tumoren oder Verdickungen der vorderen Magenwand zuweilen dadurch zu erkennen, dass sie nicht durchleuchtbar sind.

Pariser *(50)* kommt nach seinen Untersuchungen zu dem Resultat, dass die Durchleuchtung in einer gewissen Reihe von Fällen in Bezug auf die Lage von Magen und Leber mehr leisten könne als andere Methoden.

Zu wesentlich demselben Resultat wie Einhorn kamen bei ihren zahlreichen Untersuchungen Kuttner und Jacobson *(51)*.

Ranvers *(52)* konnte mittelst der Durchleuchtung die Lage eines Carcinoms genau feststellen.

Die neuesten Untersuchungen über die Magendurchleuchtung sind von Meltzing *(53)* in der hiesigen medizinischen Poliklinik des Herrn Prof. Martius *(54)* gemacht und von letzterem auf dem Kongress für Aerzte und Naturforscher in Wien kürzlich veröffentlicht worden. Es wird besonders auf das Wandernlassen der Lampe im Magen Gewicht gelegt, da man dann erst eine Vorstellung von den Grenzen desselben, insbesondere der grossen Kurvatur bekomme. Es kamen Lampen von einer grösseren Lichtstärke als bisher zur Anwendung. Die bei diesen Untersuchungen gewonnenen Resultate, erstrecken sich teilweise auf die normale Lage des gesunden Magens, in den verschiedenen Füllungstadien und den verschiedenen Körperhaltungen. Carcinome mit Hülfe der Diaphanoskopie früher festzustellen, als es auf anderem Wege möglich ist, gelang nicht. Dagegen könne bei sichtbarem Tumor die Durchleuchtung ein wesentliches Hülfsmittel zur Feststellung des Sitzes desselben werden.

Meine eigenen Untersuchungen über Magendurchleuchtung an lebenden Menschen sind nicht zahlreich, weil ich in der chirurgischen Klinik selten dazu Gelegenheit hatte. In Uebereinstimmung mit Meltzing konnte ich wiederholt feststellen, dass die in den Magen eingeführte Lampe denselben meist nicht in seiner ganzen Ausdehnung durchleuchtet. Die Meltzing'sche Forderung, dass man die Lampe wandern lassen müsse, ist deshalb als erste Regel für jede Magendurchleuchtung aufzustellen.

Bei mehreren Magencarcinomen, bei welchen ich die Gastrodiaphanoskopie angewandt habe, konnte ich das Dunkelbleiben der über dem Carcinom gelegenen Stelle des Bauchdecken feststellen.

Im übrigen kann ich über die Durchleuchtung des Magens am Lebenden keine neuen Resultate, die von Belang sein könnten, angeben, weil es mir an Material mangelte, und die ganze Magendurchleuchtung eine zu umfangreiche Arbeit ist, als dass sie sich mit we-

wenigen Untersuchungen abmachen liesse. Ich muss hier auf die umfangreiche Meltzing'sche Arbeit hinweisen.

Nur eine Frage der Magendurchleuchtung habe ich eingehender untersucht, wie weit nämlich die Grenzen des Durchleuchtungsbildes mit den wirklichen Magengrenzen übereinstimmen. Fehlerquellen könnten nach zwei Richtungen hin entstehen. Das Lichtbild könnte grösser oder es könnte kleiner sein als der Magen. Verkleinert wird das Lichtbild, wenn zwischen der Bauchhaut und dem Magen sich Gewebe befinden, welche das Licht absorbieren, wie z. B. die Leber oder die Milz. Die Teile des Magens, welche von diesen Organen bedeckt werden, fallen deshalb in dem Lichtbilde aus. Die übrigen Schichten, welche den Magen bedecken, die Fascien, die Muskulatur und die Rippen, bilden kein erhebliches Hindernis für die Lichtleitung. Nur bei sehr muskelkräftigen Individuen könnte die Durchleuchtung durch die Dicke der Muskelschicht beeinträchtigt werden.

Schwieriger ist zu entscheiden, ob die dem Magen anliegenden Gebilde, die Därme, das Netz und das Fett der Bauchdecken, das Licht derart brechen und fortleiten, dass ein Durchleuchtungsbild zu Stande kommt, welches die wirkliche Grösse des Magens mehr oder weniger übertrifft.

Ich habe am narkotisierten Kaninchen und an der menschlichen Leiche zunächst die Verhältnisse der Darmdurchleuchtung näher untersucht. Dabei stellte sich heraus, dass der mit Speisebrei oder Kot gefüllte Darm das Licht in hohem Grade absorbiert. Der leere Darm leitet dasselbe ebenfalls relativ schlecht. Bläht man einen leeren Darm, dessen Schleimhaut noch mit Chymus, resp. einer dünnen Kotschicht bedeckt ist, mit Luft auf, so sind die Durchleuchtungsverhältnisse etwas bessere, aber sie sind nicht zu vergleichen mit denen eines Darmes, dessen Schleimhaut zunächst gereinigt und dann erst mit Luft aufgebläht oder mit Wasser angefüllt ist. Setzt man im letzteren Falle auf eine solche Darmschlinge die Lichtquelle auf, so erglüht dieselbe intensiv rot und zwar gleichmässig und an der Peripherie sich scharf gegen das Dunkel abgrenzend. Legt man mehrere derartige Darmschlingen aneinander und setzt die Lichtquelle auf eine von diesen, so findet bei der Durchleuchtung eine den einzelnen Schlingen entsprechende stufenförmige Abnahme der Lichtintensität statt. Dieselben Verhältnisse zeigten sich beim Magen und bei der Kombination von Magen und Darm.

Beim Lebenden finden sich nur am Magen, welcher ausgespült und mit Wasser gefüllt wird, günstige Lichtleitungsverhältnisse, wäh-

rend die benachbarten Därme, selbst wenn sie mit Luft gefüllt sind, der Lichtleitung einen beträchtlichen Widerstand entgegensetzen, weil die Schleimhaut stets mit einer Chymus- oder Kotschicht überzogen ist. Die Lichtintensität innerhalb einer Darmschlinge kann deshalb nie so gross sein, dass das über dem Darm liegende Stück der Bauchdecken noch durchleuchtet wird, wie es Ranvers und Kuttner und Jacobson zu beobachten meinten.

Ist das Netz sehr fetthaltig, so kann es bei intensiverer Lichtquelle eine, wenn auch nur geringe Entfernung der unteren Grenze des Durchleuchtungsbildes von der unteren Magenkurvatur bewirken.

Kommt das Licht aus dem Magen durch die Muskeln der Bauchdecken in das subkutane Fett, so erleidet es hier wieder eine Brechung, die natürlich um so stärker ist, je dicker die Fettschicht. Bei den meisten Leuten wird jedoch diese Brechung jedoch kaum von Einfluss sein, wie ich mich an der Leiche überzeugen konnte. Bei sehr fetten Leuten dagegen muss man wohl damit rechnen.

Durchleuchtung der Bauchhöhle.

Die Durchleuchtung der Bauchhöhle ist bisher wenig geübt.

Aubinais *(55)* bedeckte bei einem Patienten mit starkem Ascites den Bauch mit schwarzem Papier, in dem sich zwei Fenster befanden. Wenn er nun vor das eine Fenster ein Licht brachte und durch das andere beobachtete, konnte er angeblich eine Darmschlinge, wenn auch nicht deutlich, erkennen.

Bei Hunden und Katzen führte Milliot *(46)* eine elektrische Lampe in den Mastdarm ein und sah dann einen Teil der Unterleibshöhle durch Transparenz erleuchtet.

Die Bauchhöhle kann durchleuchtet werden vom Magen, vom Mastdarm und beim Weibe auch von der Vagina aus.

Vom Magen aus wird in der Regel nur der vor demselben gelegene Teil der Bauchwand durchleuchtet, wie oben ausgeführt ist. Es wird die Einführung der Lichtquelle in den Magen für die Durchleuchtung der Bauchhöhle also nur in Betracht kommen bei pathologischen Veränderungen, die vor dem Magen gelegen sind.

Führt man in den Mastdarm oder in die Vagina bei einer gesunden Person eine Glühlampe ein, so bleiben die Bauchdecken in der Regel völlig dunkel. Nur bei Frauen mit schlaffen Bauchdecken beobachtet man zuweilen und bei kleinen Kindern in der Regel eine Durchleuchtung der Bauchhaut in einem grösseren oder kleineren Bezirk. Die Bauchhöhlendurchleuchtung wird von diagnostischem Wert

sein besonders bei cystischen, transparenten Geschwülsten, vorausgesetzt, dass sie so gelegen sind, dass sich zwischen ihnen und der Lichtquelle nicht allzuviel Darm befindet, da dieser sonst das Licht überhaupt gar nicht zu der Geschwulst gelangen lässt.

Zum Beweise dafür, dass die Durchleuchtung bei Geschwülsten der Bauchhöhle zuweilen von grossem Nutzen ist, dienen zwei in der Lange'schen Arbeit Seite 244 und Seite 251 genau beschriebene Fälle. Der erste wurde von Lange in der Rostocker Klinik hierselbst durchleuchtet, und hatte ich Gelegenheit, der Durchleuchtung beizuwohnen. Den zweiten, bei welchem die Lange'sche Erleuchtungsmethode mit Nutzen angewandt wurde, habe ich selbst untersuchen können.

Nachdem ich so treffliche Resultate der Durch-, resp. Erleuchtung des Abdomens gesehen hatte, glaubte ich, dass auch der Ascites sich durch diese Methode nachweisen lassen werde. Doch fielen meine Untersuchungen bei sämtlichen Kranken, von denen einige sogar eine sehr beträchtliche Flüssigkeitsmenge in der Bauchhöhle hatten, sowohl bei der Durchleuchtung vom Mastdarm als bei der Erleuchtung nach Lange vollständig negativ aus. Dies Ergebnis erklärt sich durch 2 Umstände. Einmal ist die Ascitesflüssigkeit selten so klar, wie z. B. der Echinokokken- oder Hydroceleninhalt, sondern mehr oder weniger getrübt; und dann ist sie nicht so gelagert, dass ihr optisches Verhalten festgestellt werden könnte. Gerade in den Anfangsstadien, wo die Diagnose zweifelhaft ist, und die Durchleuchtung von Wert sein könnte, bildet die Flüssigkeit nicht eine zusammenhängende Schicht, die vom Mastdarm bis zur Bauchwand reicht, sondern sie findet sich zwischen den das Licht absorbierenden Därmen verteilt oder sammelt sich höchstens an den tiefsten Punkten im Becken in etwas grösseren Mengen an.

Bei einer Leiche, der ich 3 Liter Wasser in die Bauchhöhle injiciert hatte, fiel ebenso wie beim Lebenden die Durchleuchtung negativ aus.

Denkbar wäre ein positives Ergebnis der Durch-, resp. der Erleuchtung, wenn ein Exsudat klar und abgesackt ist, so dass die Verhältnisse ähnlich liegen wie bei den beiden in der Lange'schen Arbeit beschriebenen Cysten. Gelegenheit zu solcher Untersuchung habe ich nicht gehabt.

Durchleuchtung der weiblichen Beckenhöhle.

Zur Untersuchung der weiblichen Genitalorgane wandte die Durchleuchtung zuerst Aubinais *(55)* an. Derselbe konstatierte bei einer

Schwangeren mit reichlich Fruchtwasser durch Touschieren, als die Blase stand, Nabelschnurvorlage. Er bedeckte nun den Bauch mit schwarzem Papier, das ein Fenster besass, vor welches ein Licht gehalten wurde. Mit Hilfe eines Vaginalspekulums und einer anderen Kerze beobachtete er durch die Eihüllen hindurch die Nabelschnur im Fruchtwasser flottierend. Bei einer anderen Schwangeren bedeckte er den sehr stark ausgedehnten Bauch mit schwarzem Papier, das zwei sich gegenüberliegende Fenster besass. Vor das eine wurde Licht und Reflektor gehalten, durch das andere beobachtet. Alles blieb dunkel, nur zwei helle Stellen zeigten sich. Diese verschoben sich bei hervorgerufener Bewegung des Fötus.

Lazarewitsch *(56)* benutzte für die Durchleuchtung der weiblichen Beckenorgane ausser einer Bunsen'schen galvanischen Batterie und dem Diaphanoskop, bestehend aus einem in einer Glasröhre eingeschlossenen maschenförmig gebogenen Platinfaden, den sogenannten Dépresseur. Derselbe ist ein Metall- oder Kautschukring, der dazu dienen soll, die Bauchdecken der Spitze des in die Vagina oder in das Rektum eingeführten Diaphanoskops zu nähern.

Nach seiner Aussage kam Lazarewitsch zu den glänzendsten Resultaten. Er konnte mittelst der Durchleuchtung die normalen Teile des weiblichen Beckens erkennen und fast sämtliche Erkrankungen derselben nachweisen.

Schramm *(57)* konstruierte einen lichtstärkeren Apparat, der zwecks Kühlung mit einer Wasserleitung versehen war. Trotz seines vollkommeneren Apparates konnte er aber von dem, was Lazarewitsch gesehen, nicht viel entdecken. Bei einer vor 14 Tagen entbundenen Wöchnerin erschien der Uterus bei der Durchleuchtung als dunkles Oval.

Voltolini *(12)* sah Lazarewitsch 1869 die Durchleuchtung des Uterus ausführen, aber so unvollkommen, dass alle Anwesenden nur einen roten Schimmer durch die Bauchdecken erblickten.

Nach den Beschreibungen von Lazarewitsch sollte man sich viel von der Durchleuchtung der weiblichen Genitalorgane versprechen. Aber es ist ihm ergangen wie Bruck mit der Zahndurchleuchtung. Die Angaben beider Autoren sind so wenig ernst genommen worden, dass sie kaum eine Nachprüfung oder eine Widerlegung gefunden haben.

Abgesehen zunächst von allem anderen sind die Beckenorgane bei erwachsenen Individuen in der Regel nicht vom Mastdarm oder von der Vagina aus so zu durchleuchten, dass man an den Bauch-

decken Licht wahrnimmt. Aber selbst, wenn bei einer Person mit schlaffen Bauchdecken einmal eine Transparenz wahrzunehmen ist, so wird man die Abzeichnungen der dunklen Beckenorgane auf der Bauchdecke nur so undeutlich wahrnehmen, dass man mit diesen Schatten für irgend welche Diagnose nichts machen kann.

Wenn Lazarewitsch in einigen Fällen beobachtete, dass die rote Farbe des Uterus an einer Seite dunkler war als an der anderen und dies aus der ungleichen Blutfüllung beider Seiten erklärt, so widerspricht er sich selbst. Denn an einer anderen Stelle sagt er, dass der Uterus nicht im geringsten transparent ist und schwarz erscheint. Was soll dann die rote Farbe? Mehrere Farbenstufen des Schwarz wird er aber wohl selbst bei der Durchleuchtung nicht haben annehmen wollen. Zweitens ist es doch sehr gewagt, aus der ungleichen Farbe auf eine ungleiche Blutfüllung beider Seiten schliessen zu wollen. Angenommen, dass bei seinen Versuchen der Dépresseur an allen Stellen gleichmässig angedrückt wurde — falls dies nicht der Fall war, kann man sich schon daraus die verschiedene Lichtfarbe erklären — kann das von ihm erwähnte Verhalten der Transparenz ja auch seine Ursache haben in abnormer Lage des Uterus, wenn z. B. die eine Seite desselben der vorderen Beckenwand näher liegt als die andere, ferner darin, dass sich die Lichtquelle nicht genau hinter der Mittellinie des Uterus befindet.

Ausserdem ist sicher, wenn man sich an die Untersuchungen der Durchleuchtungsverhältnisse normaler Gewebe und pathologischer Produkte erinnert, dass viele der von Lazarewitsch angeführten pathologischen Veränderungen keinen Einfluss auf das Durchleuchtungsbild ausüben können.

Ebenso unmöglich ist es, über die Lage des Fötus im Uterus durch die Durchleuchtung einen Aufschluss zu gewinnen. Bei geringer Fruchtwassermenge ist es selbstverständlich, dass die Durchleuchtung zu keinem Resultate führen kann. Denn dann findet überhaupt keine Durchleuchtung statt. Bei grosser Fruchtwassermenge können wir wohl bei Anwendung einer starken Lichtquelle, die in die Vagina oder den Mastdarm eingeführt wird, eine Transparenz auf den Bauchdecken wahrnehmen, in dieser transparenten Stelle vielleicht auch Schatten, aber diese werden nicht dem Fötus oder einzelnen Teilen desselben ähnlich sein. Denn das Licht, welches in das Fruchtwasser eintritt, erfährt in diesem eine Brechung; es geht also gewissermassen um die einzelnen Teile des Fötus herum, kann also diese nicht als Schatten auf die Oberfläche projicieren.

Sehr schön konnte ich dies Verhalten des Lichts bei Katzeneiern, die in toto aus dem Uterus herausgelöst waren, beobachten. Dieselben hatten etwa die Grösse einer Billardkugel. Brachte ich nun das aus einer äusserst kleinen Oeffnung ausfallende Licht an irgend einen Punkt des Eis, so erglühte dasselbe vollkommen. Auch nicht der kleinste Schatten war an irgend einer Stelle wahrzunehmen. Drückte man das Ei aber zwischen zwei Glasplatten zusammen, so dass der Fötus an den den Glasplatten anliegenden Seiten die Eihäute berührte, und setzte auf die eine Glasplatte das Licht, so trat an der anderen ein Schatten auf, der dem Embryo entsprach, ein Beweis dafür, dass der Embryo selbst undurchleuchtbar war, das Licht also bei dem ersten Versuch um den Embryo herum gebrochen sein musste.

Einen praktischen Wert hat die Durchleuchtung der weiblichen Beckenorgane im allgemeinen meines Erachtens nicht. Nur bei grossen cystischen Tumoren mit transparentem Inhalt, wie Ovarialcysten, Parovarialcysten, Hydrops der Tube, kann sie von Nutzen sein.

Durchleuchtung der Harnblase.

Die Durchleuchtung der Harnblase wurde zuerst von B r u c k *(37)* empfohlen. Die Lichtquelle wurde in den Mastdarm eingeführt; durch ein „Urethroskop", eine Art Hohlkatheter, sah man in die erleuchtete Blase. Die Durchleuchtung sollte also die direkte Beleuchtung ersetzen. Ueber die Ergebnisse seiner Untersuchungen berichtet B r u c k nichts.

S c h r a m m *(57)* hält die Diaphanoskopie für zweckmässig zur Untersuchung der weiblichen Harnblase. Er schlägt vor, die Lichtquelle in die Vagina einzuführen und durch das S i m o n'sche Spekulum, mit dem die Harnröhre dilatiert wird, zu inspicieren.

Die Methode der Harnblasendurchleuchtung, wie sie von den oben genannten Forschern empfohlen wurde, mag zur Diagnose einiger pathologischer Veränderungen ganz zweckmässig sein. Sie ist jedoch durch die Cystoskopie vollständig überflüssig geworden. Die Beleuchtung der Blase wird stets der Durchleuchtung vorzuziehen sein, wenn Veränderungen der Schleimhaut, Tumoren, Steine etc. festgestellt werden sollen.

Gut benutzt werden kann die Harnblasendurchleuchtung dazu, um in exakterer Weise, als das durch die Perkussion möglich ist, die obere Blasengrenze zu bestimmen, z. B. bei Versuchen über den Nutzen der Beckenhochlagerung, Mastdarmtamponade etc.

Durchleuchtung der Hydrocelen.

Welchen Wert die Durchleuchtung bei Hydrocelen besitzt, hat die Lange'sche Arbeit *(3)* gezeigt. Ich habe selbst bei einer grossen Zahl von Fällen die Durchleuchtung angewandt, bei denen sich der praktische Wert der Methode deutlich ergab. Da dieselben sämtlich auch von Lange untersucht und in seiner Arbeit beschrieben sind, will ich zum näheren Studium auf dieselbe verweisen. Der Vollständigkeit dieser Arbeit halber wiederhole ich in kurzem die bei der Hydrocelendurchleuchtung gewonnenen Resultate:

Die Lange'sche Erleuchtungsmethode ist bei Hydrocelen die beste und sicherste.

Durch dieselbe können wir die Lage des Hodens genau feststellen und sind so im Stande, bei einer etwaigen Punktion eine Verletzung desselben sicher zu vermeiden.

Auch die Bestimmung der Grösse des Hodens bei Hydrocele ist durch die Erleuchtung möglich.

Endlich können mittelst der Lange'schen Erleuchtungsmethode mit grosser Sicherheit selbst kleine Ergüsse der Scheidenhaut noch erkannt werden.

Durchleuchtung der Gelenke und Schleimbeutel.

Zum genaueren Studium verweise ich wieder auf die Lange'sche Arbeit *(3)*. Mittelst der Lange'schen Erleuchtung lässt sich die Natur eines Ergusses im Schleimbeutel oft sehr schön nachweisen. Es handelt sich hierbei wesentlich um die Frage, ob sich Eiter oder Blut einerseits oder seröse Flüssigkeit andererseits in denselben befindet. Wenn man dies auch in vielen Fällen ohne die Durchleuchtung wird nachweisen können, so giebt es doch auch solche, bei denen die Natur des Ergusses zweifelhaft sein kann, wie ich sie hier zu beobachten Gelegenheit hatte, und wie sie von Lange beschrieben sind. Bei dem eitrigen und blutigen Erguss findet man einen kleinen Durchleuchtungskreis, beim akut serösen ein Erglühen der ganzen über dem Erguss gelegenen Haut. Die chronisch serösen Ergüsse, bei denen das Serum gewöhnlich getrübt ist, sind nicht transparent. Auf etwa vorhandenes entzündliches Oedem muss man achten, da dies selbst bei eitriger Beschaffenheit des Ergusses eine brillante Durchleuchtung bewirken kann.

Bei Gelenkhöhlen, bei denen eine Erkennung des Inhalts wünschenswert wäre, versagte die Durchleuchtung, weil die Ergüsse in

Gelenken nach Lange's Erfahrung niemals so klar sind, dass sie sich für die Durchleuchtung eigneten. —

Suchen wir am Ende unserer Untersuchungen in zusammenfassender Weise den diagnostischen Wert der Durchleuchtung menschlicher Körperhöhlen zu beurteilen!

Bei einigen Körperhöhlen ist der Wert der Methode nicht zu verkennen. Vielfach ist die Diaphanoskopie für die Diagnose von Einfluss, oft entscheidend. Sie verdient es nicht, wie das heute vielfach gethan wird, als unnötige Spielerei aufgefasst zu werden; im Gegenteil ist sie einer allgemeineren Beachtung und Anerkennung wohl wert.

Zum Schlusse erfülle ich noch die angenehme Pflicht, Herrn Geh. Medizinalrat Professor Dr. Madelung für das gesamte Material, das er mir bei meiner Arbeit zur Verfügung stellte, sowie Herrn Dr. F. Lange für das grosse Interesse, das er stets für meine Arbeit zeigte, meinen wärmsten Dank auszusprechen.

Die Zeichnungen sind von Herrn cand. med. Preysing und Herrn cand. med. Nieny nach meiner Angabe freundlichst gemacht, und danke ich denselben auch an dieser Stelle.

Litteraturverzeichnis.

1) Lücke. Durchscheinen von Geschwülsten. Centralblatt für Chirurgie. 1875. Nr. 29.

2) Windmüller. Ueber das Durchscheinen von Geschwülsten. In.-Diss. Strassburg 1877.

3) F. Lange. Die Untersuchung der Transparenz von Geschwülsten und Exsudaten mittelst der Erleuchtungsmethode. Beitr. z. klin. Chir. Bd. XIII. H. 1.

4) Vohsen. Die Durchleuchtung der Oberkieferhöhle und Stirnhöhle und deren Erkrankungen. Berliner klin. Wochenschr. 1890. 46.

5) Ziem. Durchleuchtung und Probedurchspülung der Kiefer- und Stirnhöhle. Berliner klin. Wochenschr. 1891. 24.

6) Caldwell. Transillumination of the accessory sinuses of the nose. New-York Med. Journal. Vol. LVIII. Nr. 19.

7) Czermak. Der Kehlkopfspiegel und seine Verwertung für Physiologie und Medicin. Leipzig 1860.

8) Semeleder. Die Rhinoskopie und ihr Wert für die ärztliche Praxis. Leipzig 1862.

9) Voltolini. Die Rhinoskopie und Pharyngoskopie. Breslau 1879.

10) Vohsen. Berliner klin. Wochenschr. 1890. Nr. 12.

11) Zaufal. Prager med. Wochenschr. 1880.

12) Voltolini. Ueber die Durchleuchtung des Kehlkopfs und anderer Höhlen des menschl. Körpers. Internat. klin. Rundschau 1888. 11. Jahrgang.

13) Heryng. Berliner klin. Wochenschr. 1889. Nr. 35.

14) Scheff. Abriss über das Empyem der Kieferhöhle. Wien 1891.

15) Avellis. Cursus der laryngol. und rhinolog. Technik. Berlin. H. Kornfeld 1891.

16) Schleicher. Ann. et Bull. de la soc. de méd. d'Anvers. 1891 Juni.

17) Davidsohn. Berliner klin. Wochenschr. 1892. Nr. 27 u. 28.

18) — Berliner klin. Wochenschr. 1893. Nr. 42.

19) Robertson. Journal of laryngol. Bd. VI. 2 u. 3.

20) Seifert. Aus den Sitzungsberichten der Würzburger phys. med. Gesellschaft 1889. III. Sitz. 19. Jan.

21) Bresgen. Berliner klin. Wochenschr. 1890. Nr. 39.

22) Roth. Wiener med. Presse 1889. Nr. 10 und 11.

23) Ziem. Berliner klin. Wochenschr. 1890. Nr. 36.

24) — Berliner klin. Wochenschr. 1892, Nr. 33 und Petersburger med. Wochenschr. 1893. Nr. 6 und 7.

25) Srebrny. Berliner klin. Wochenschr. 1890. Nr. 46.

26) Lichtwitz. Extr. du Bull. méd. 1890. Nr. 86.

27) — Prager med. Wochenschr. 1892. XVII. 15 und 16.

28) Cozzolino. Patolog. dei seni nasali. Nopoli 1891.

29) Gouguenheim. Arch. internat. de laryngol. etc. von Ruault u. Luc. 1891.

30) Jeanty. De l'empyème latent de l'antre d'Highmore. Bordeaux. Feret et fils 1891.

31) Fränkel. Berliner klin. Wochenschr. 1893. Nr. 42.

32) Herzfeld. Berliner klin. Wochenschr. 1893. Nr. 32.

33) Scheinmann. Berliner klin. Wochenschr. 1893. Nr. 41.

34) Heymann u. Flatau. Berliner klin. Wochenschr. 1893. Nr. 42.

35) Mygind. Hospitalstitende. 1893. Nr. 4.

36) Rosenberg. Berliner klin. Wochenschr. 1893. Nr. 42.

37) Jul. Bruck, jr. Das Urethroskop zur Durchleuchtung der Blase u. ihrer Nachbarteile und das Stomatoskop zur Durchleuchtung der Zähne und ihrer Nachbarteile durch galv. Glühlicht. Breslau 1867.

38) Czermak. Wiener med. Wochenschr. 1858. Nr. 13.

39) — Der Kehlkopfspiegel und seine Verwertung für Physiologie u. Medicin. Leipzig 1860.

40) Freudenthal. Med. Mon.-Hefte. 1889. I. 11.

41) Semeleder. Die Laryngoskopie. Wien 1863.

42) v. Bruns. Die Laryngoskopie u. die laryngoskop. Chir. Tübingen 1865.

43) Roth. Internat. klin. Rundschau 1888. S. 2071.

44) Berthold u. Michelson. Berliner klin. Wochenschr. 1889. Nr. 33.

45) Gottstein. Centralblatt für Chirurgie 1890. Nr. 12.

46) Milliot. Schmidt's Jahrbücher. 1867. 136. S. 143.

47) Einhorn. Med. Mon.-Schrift. 1889. I. 11.

48) Heryng u. Reichmann. Therap. Monatshefte 1892. S. 128.

49) Einhorn. Berliner klin. Wochenschr. 1892. S. 1307.

50) Pariser. Berliner klin. Wochenschr. 1892. S. 811.

51) Kuttner u. Jacobson. Berl. klin. Wochenschr. 1893. Nr. 39 u. 40.

52) Ranvers. Berliner klin. Wochenschr. 1892. S. 1013.

53) Meltzing. Magendurchleuchtungen. Zeitschrift für klin. Medicin. Bd. XXVII. H. 3 und 4.

54) Martius. Kongress für Aerzte und Naturforscher in Wien 1894.

55) Aubinais. Uteroskopie. L'union. 1864. 152.

56) Lazarewitsch. Beilage zu dem Sitzungsprotokoll des Universitätssenates in Charkow. 1868.

57) Schramm. Ueber die diaphanoskopische Untersuchung der weiblichen Beckenorgane. Dresden 1876.

58) Liebreich. Phaneroskopie und Glasdruck für die Diagnose des Lupus vulgaris. Berlin 1894. Verlag von A. Hirschwald.

1.

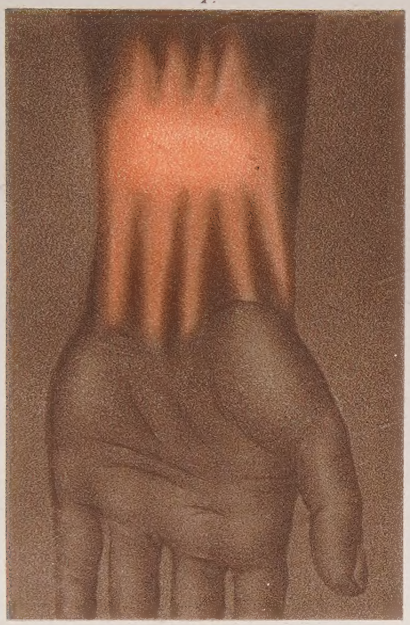

2.

6.

Lith. Anst. v. Werner & Winter, Frankfurt/M.

Verlag der H. Laupp'schen Buchhandlung in Tübingen.